

Tratamiento temprano de un paciente con síndrome clase II div. 2, mordida cubierta. Deckbiss

Early treatment in a patient with syndrome of class II div 2, close bite. Deckbiss

Dra. Wilma Haller
wrhaller@hotmail.com

Prof. Adjunta de ODMF. Pregrado y Posgrado UDELAR
Prof. de las Clínicas de Prevención y Ortopedia IUCEDDU

RESUMEN

Este caso se inicio en dentición primaria creando por medio de las Pistas Directas del Dr. Pedro Planas un plano oclusal funcional para la corrección de la mordida en tapa de caja, lo que facilito recuperar los movimientos de lateralidad mandibular responsables del crecimiento de la misma.

Reorganizamos el sistema masticatorio, estableciendo un plano oclusal acorde al momento evolutivo del desarrollo de la dentición.

En una etapa posterior, se uso arco extraoral para controlar el crecimiento del maxilar superior, lo que favorecio la corrección de la clase II por crecimiento del maxilar inferior.

Palabras clave:

Tratamiento temprano mordida cubierta, clase II , plano oclusal funcional, movimientos de lateralidad mandibular.

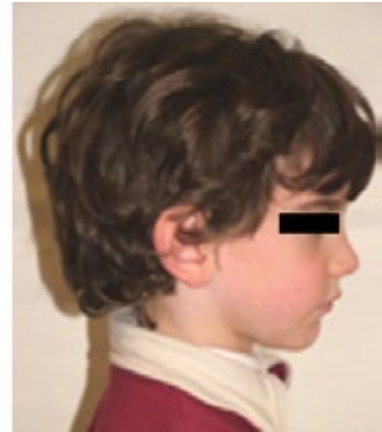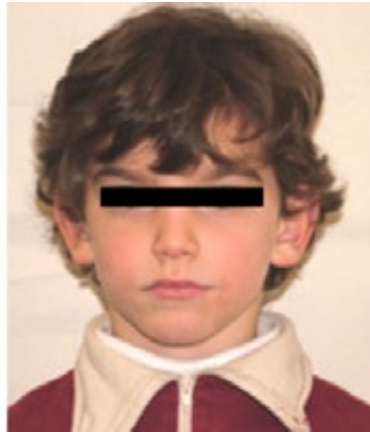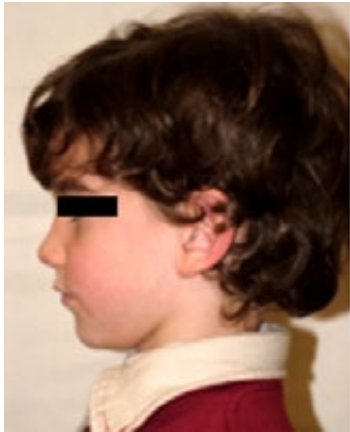SUMMARY

This case was started in primary dentition creating by means of direct plates of Dr. Pedro Planas a functional occlusal plate to correct the "top of box" bite, which will enable the patient to recover the lateral movements of the jaw, responsible of its growth.

Reorganising the masticatory system, establishing an occlusal plate according to the evolutive moment of the dentition. In a posterior stage, the use of extra oral arch to control the upper jaw's growth, which promotes the correction of the class II by means of the growth of the inferior jaw.

Key words:

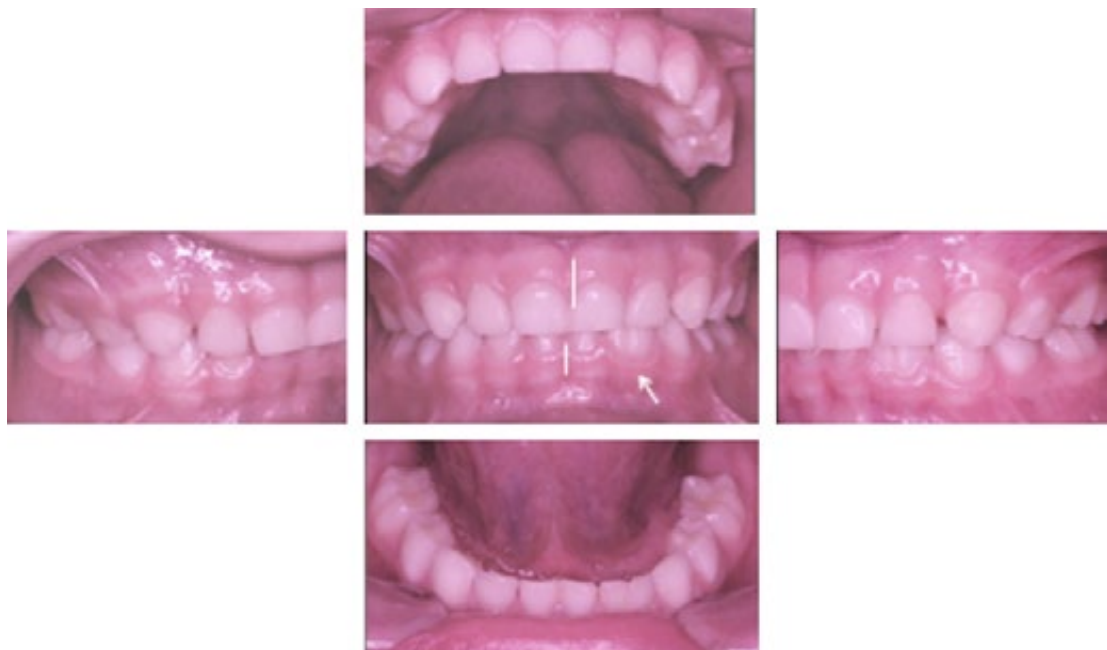Early treatment close bite, class II, functional occlusal plate, lateral movements of the jaw.



Gonzalo:

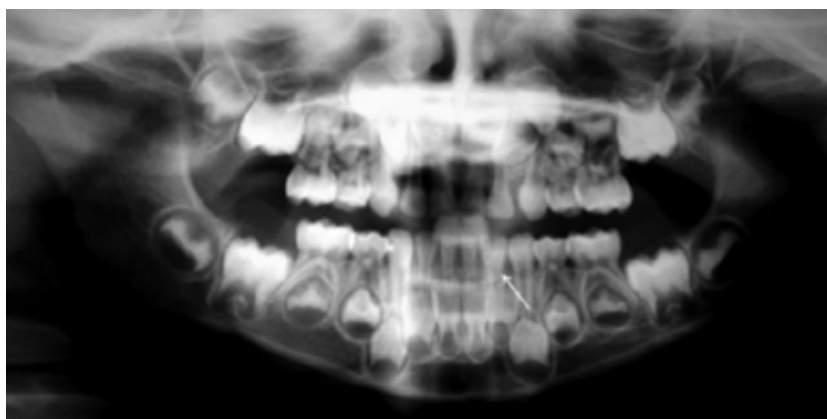
Edad: 5 años 10 meses
Registro n°: 631 ingreso: 10/06/05
ihos: 1,3 ceo: 0

EXAMEN BUCAL

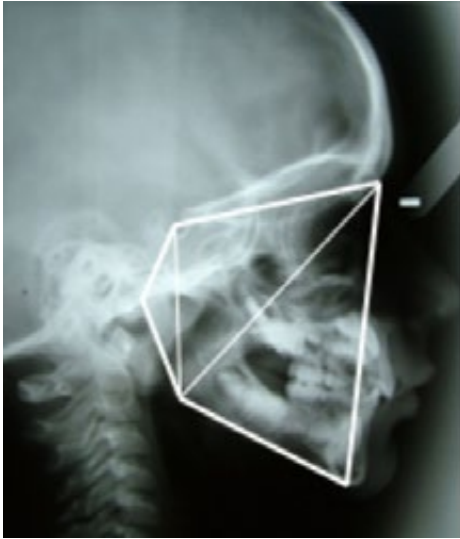


Líneas medias no coinciden por la presencia de un diente geminado. Líneas medias faciales coincidentes.

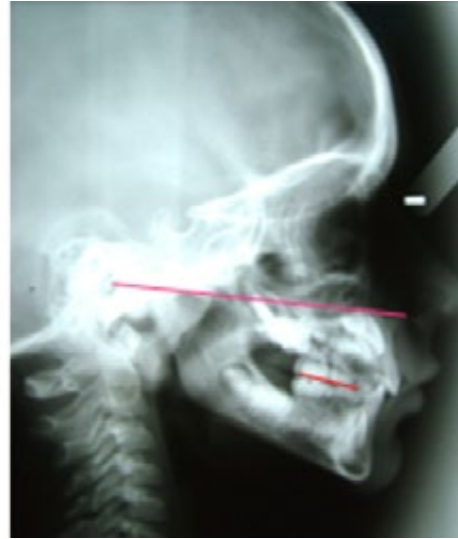EXAMEN RADIOLOGICO



Ortopantomografía se observa el diente geminado, 16 y 26 verticales



Teleradiografía.



Plano oclusal abierto adelante en relación al plano de camper.

SÍNTESIS DIAGNÓSTICA

Edad: 5 años y 10 meses.
 Biotipo mesofacial con tendencia a dolicofacial.
 Alteraciones funcionales.
 Plano oclusal en relación al plano de Camper abierto adelante.
 Clase II esquelética.
 Disto-oclusión con mordida cubierta.

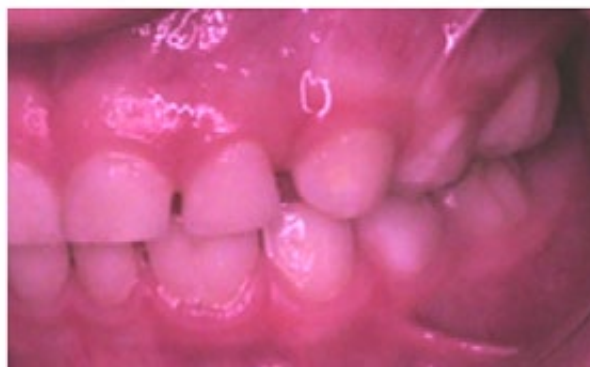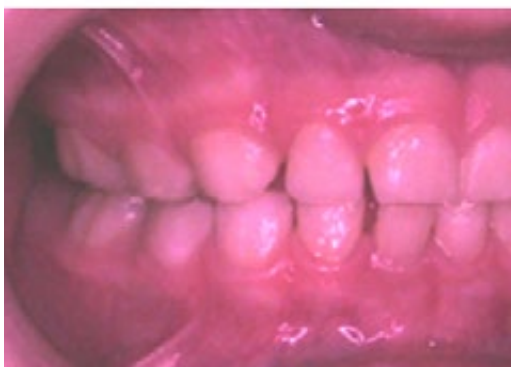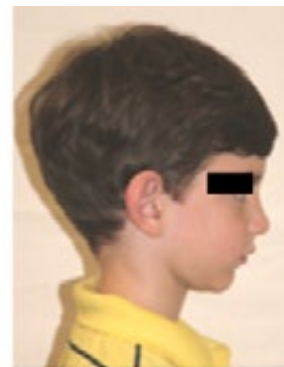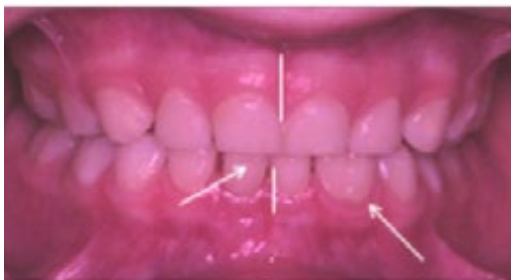PRONÓSTICO: favorable

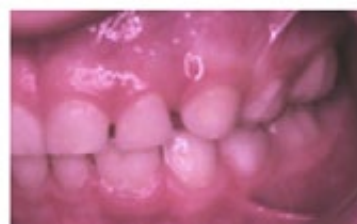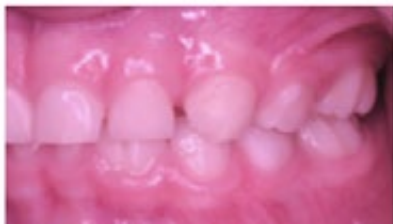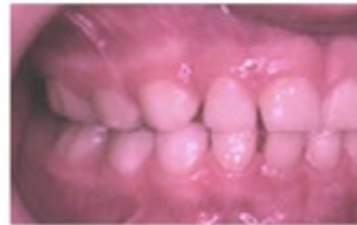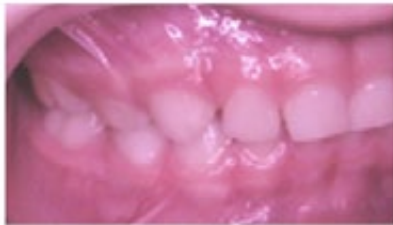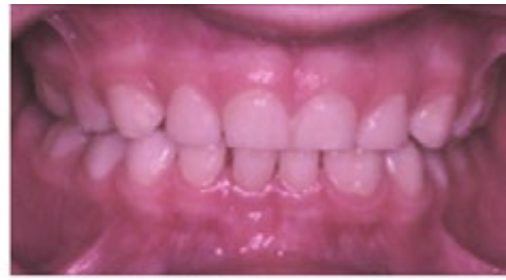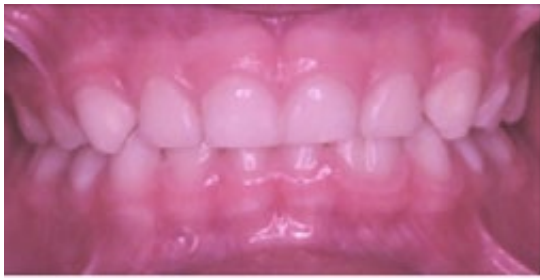PLAN DE TRATAMIENTO:

Control de salud bucal mejorar HIOS.
 Derivar a fisiatra.
 Armonizar el crecimiento de los maxilares.
 Destabar la mandíbula para que recupere los movimientos de lateralidad mandibular, para el crecimiento.
 Lograr guía anterior, durante erupción del grupo incisivo.

TERAPÉUTICA:

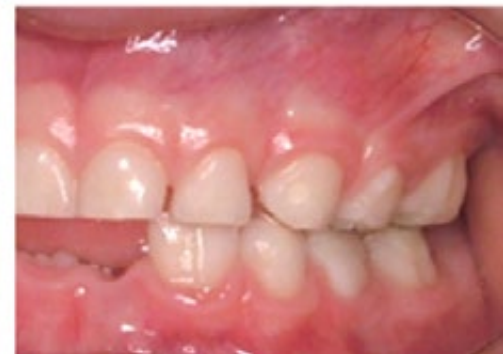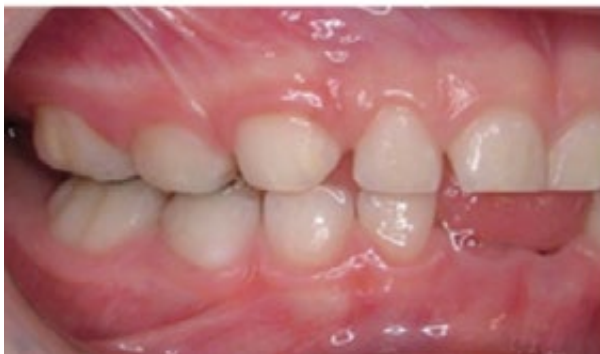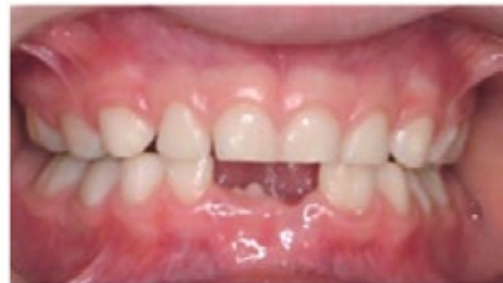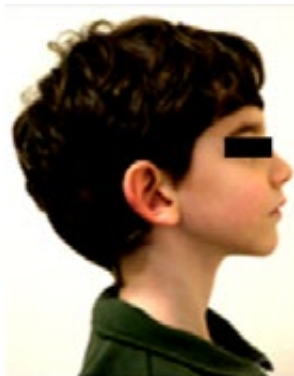- Pistas directas de Planas.
- Fuerza extraoral superior para la clase II esquelética



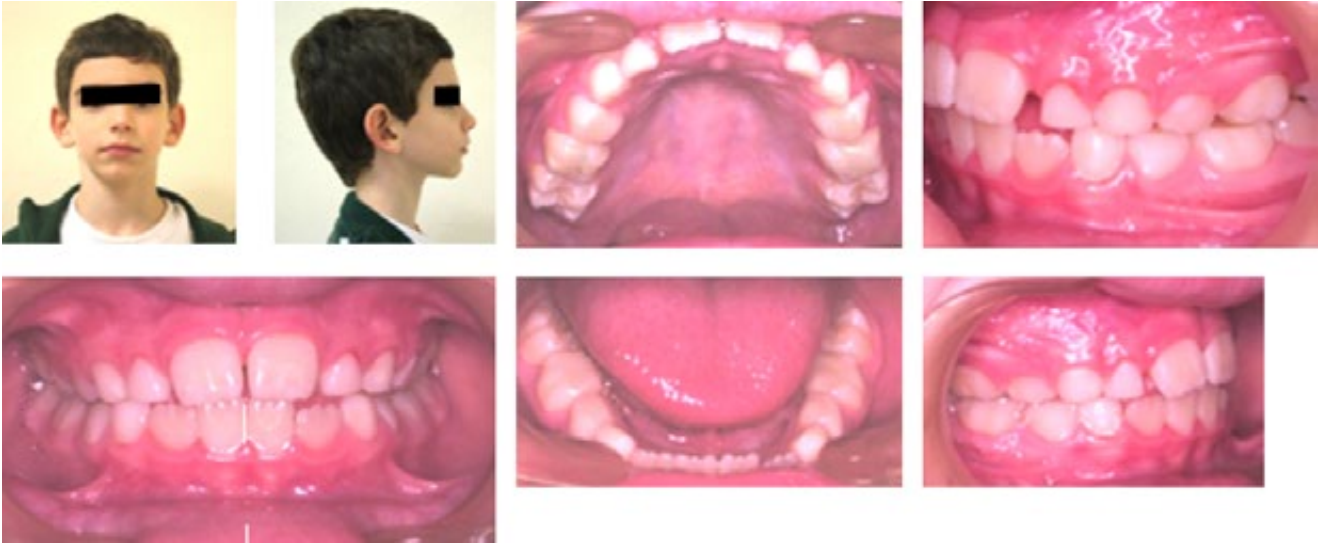


Fotos de boca iniciales

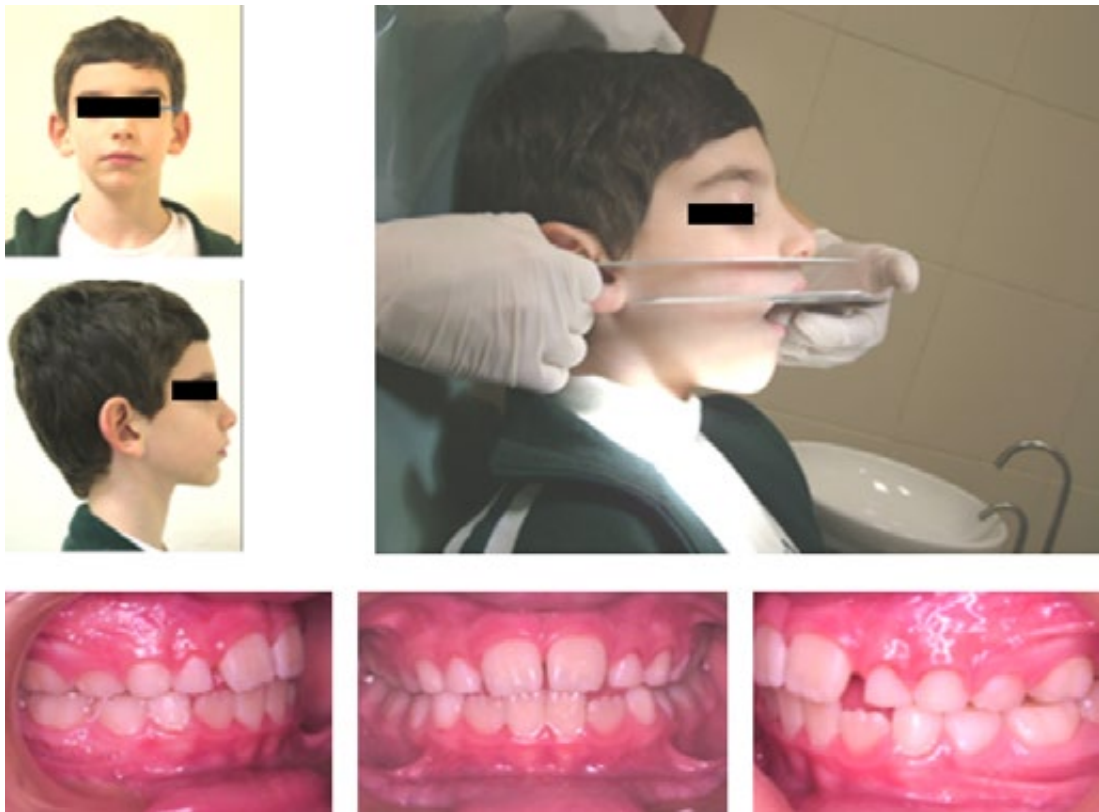
Realizadas las pistas directas



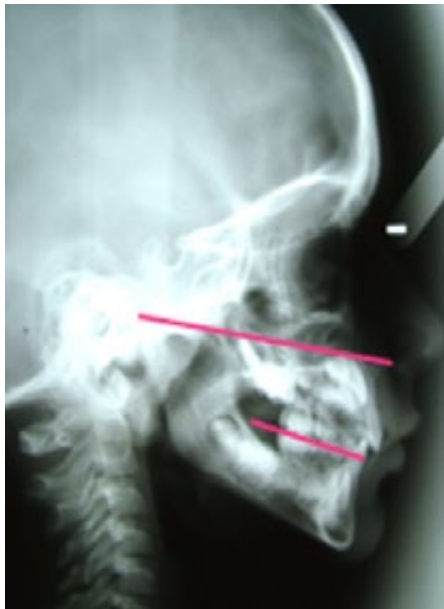Control: Julio 2006 - 8 meses de evolución



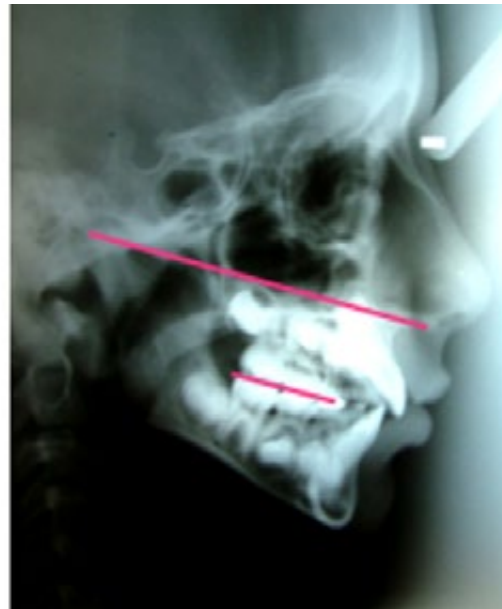Mayo 2008, 2 años y 6 meses del comienzo del tratamiento. Líneas medias coincidentes al perder el diente geminado. Relación canina clase I.



Plano oclusal aproximadamente paralelo al plano de camper



Agosto, 2005.



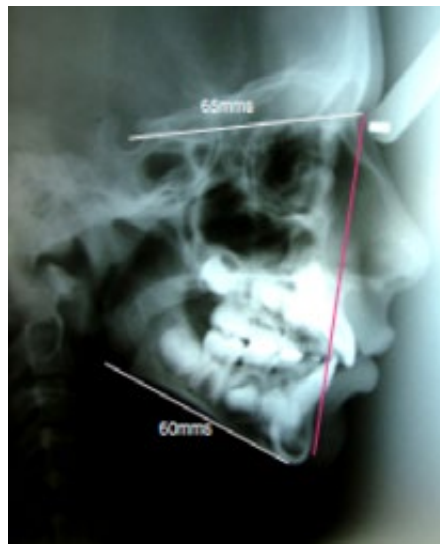Mayo, 2008.

OBJETIVOS TERAPÉUTICOS LOGRADOS:

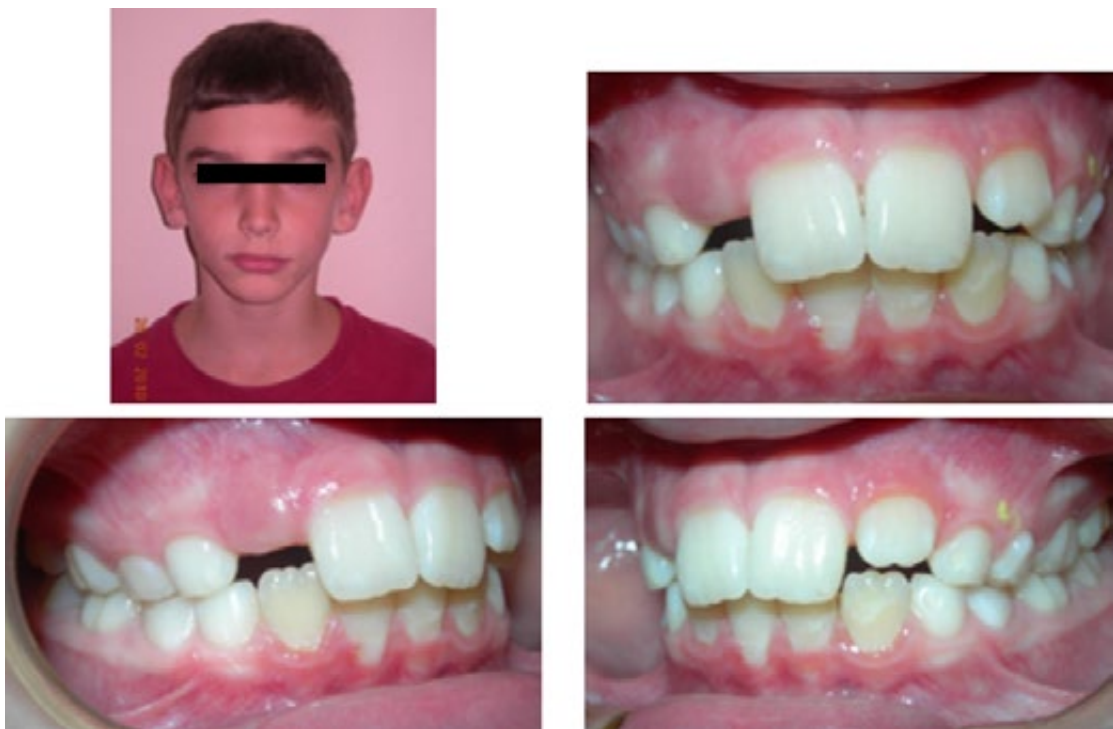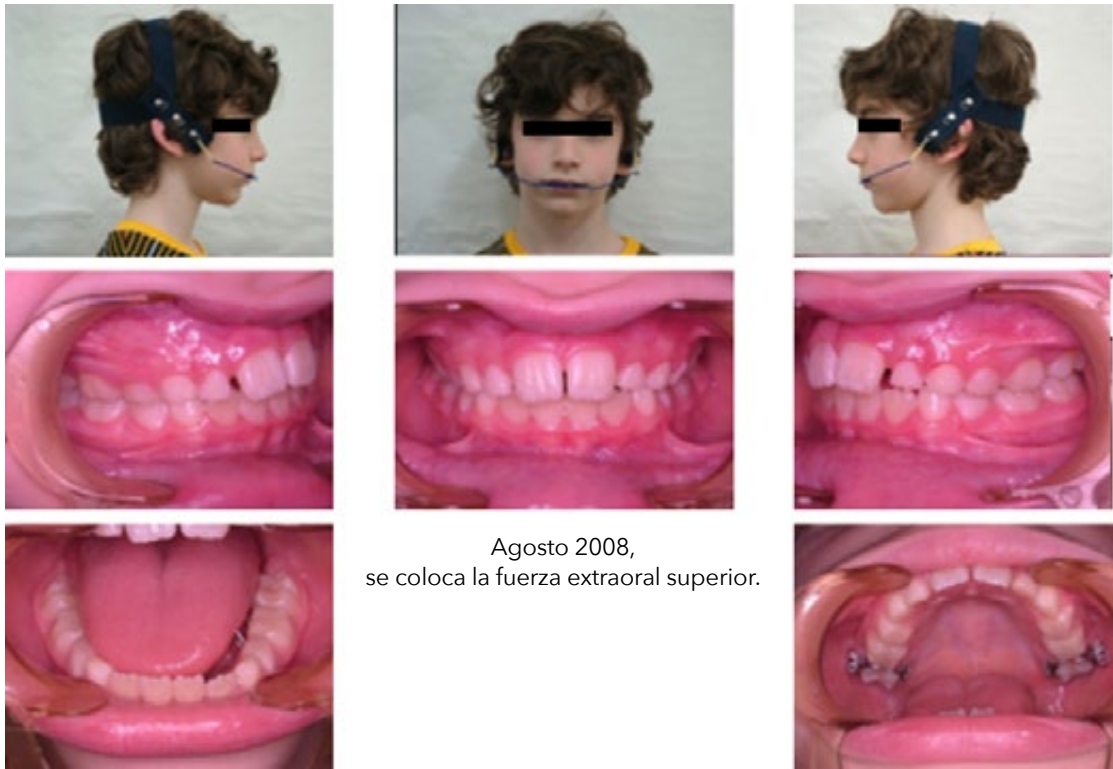- Plano oclusal paralelo al plano de camper.
- Corrección de la sobremordida.
- Crecimiento maxilar inferior

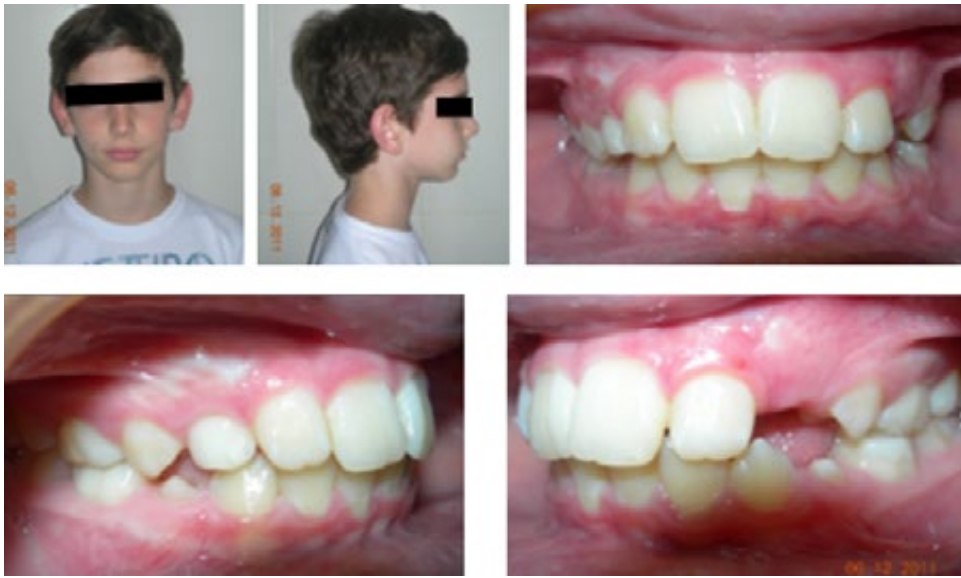Debemos continuar para lograr:

- Guía incisiva .
- Masticación fisiológica.

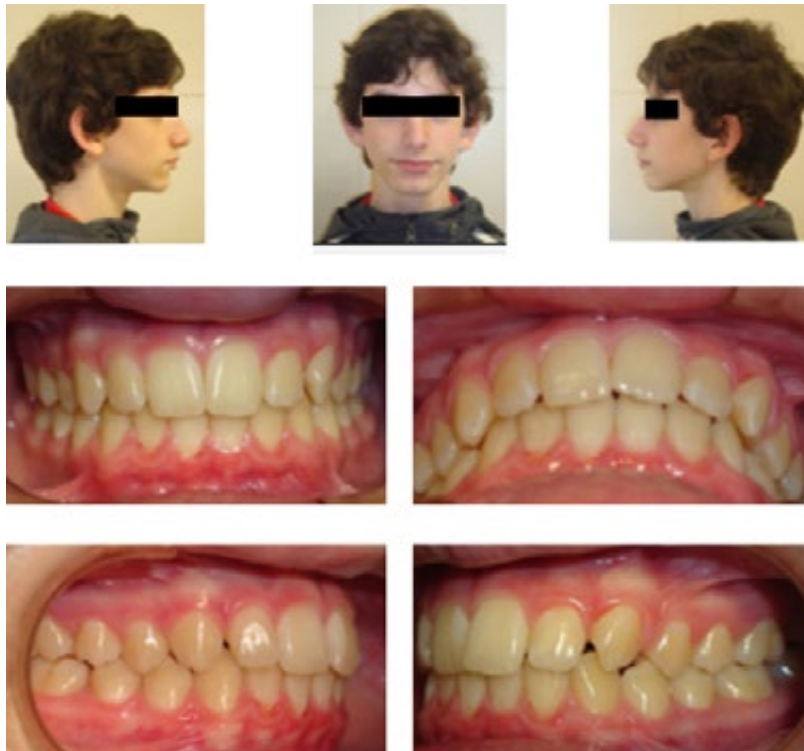

Convexidad facial aumentada: se decide colocar fuerza extraoral para controlar crecimiento maxilar superior.

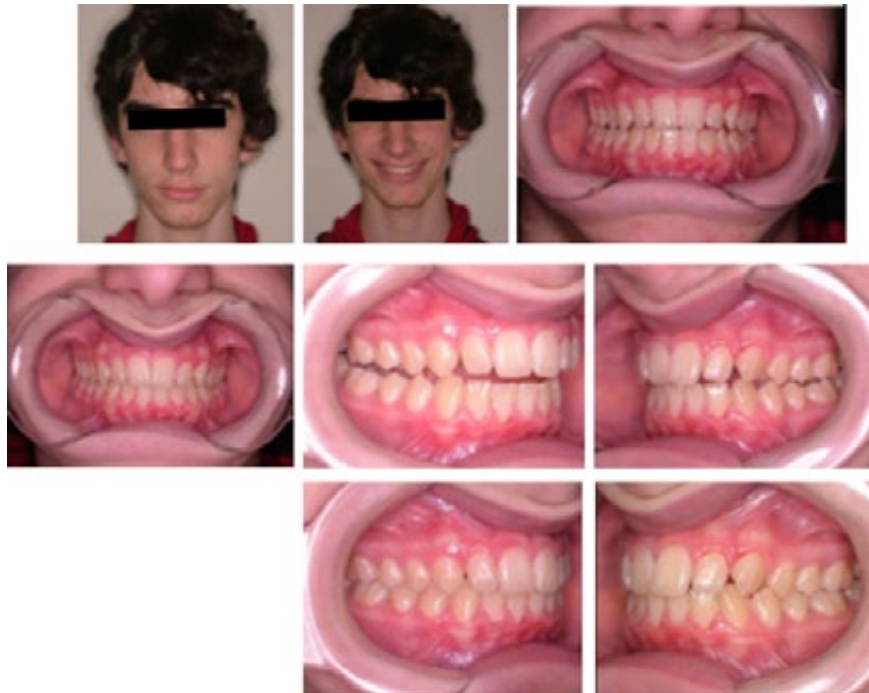



Alta controlada - Diciembre 2011.



Alta controlada - Octubre 2013.



Alta controlada - Octubre 2015
Oclusión - Desoclusión

CONCLUSIONES:

En la evolución de este caso clínico, se comprueba la importancia del tratamiento en la primera dentición. Demuestra que el valor terapéutico de las pistas directas de Planas presentan la mejor opción de tratamiento en esta etapa del desarrollo del plano oclusal.

En este caso clínico permitieron la corrección de la mordida cubierta, el crecimiento del maxilar inferior, obtener la guía anterior y acompañadas de la fuerza extraoral llegar a la clase I esquelética y dentaria .

El tratamiento temprano antes de los 6 - 7 años requiere un seguimiento con etapas de altas controladas, en algunos casos, hasta que se establece la dentición permanente joven, aproximadamente 15 años de edad.

Por lo tanto requiere la colaboración de la familia, el apoyo y asiduidad de los padres en los controles periódicos. Es un tratamiento similar al que realiza el pediatra a los niños en controles periódicos de salud desde el nacimiento y/ o el seguimiento de una enfermedad.

“Las pistas directas de Planas marcan un antes y un después en el tratamiento temprano de las dignacias.”

En ese trabajo colaboraron cursantes de la especialidad en su pasaje por las Clínicas de Prevención y Ortopedia:

Dra. Katyusa Da Silva Marzo 2005 -- Diciembre 2008

Dra. Magdalena Mateos Marzo 2009 -- Diciembre 2011

Recibido: Setiembre 2016

Aceptado: Octubre 2016