

Niño con otalgia y pérdida de audición conductiva: cuando medir marca la diferencia. Normalización de los umbrales auditivos. Primera y segunda fase

Child with Otolgia (earache) and Conductive Hearing Loss: when measuring makes the difference. Normalization of hearing thresholds. First and second phase.

Por: Dra. Lidia Yavich*
 lidiayavich@clinicamy.com.br

RESUMEN

Los síntomas de la pérdida de audición leve que ocurren en la infancia a menudo pasan desapercibidos.

Diversas actividades físicas y mentales de los niños y adolescentes pueden verse afectadas debido a la deficiencia auditiva.

La pérdida de audición conductiva resultante de la disfunción de la trompa de Eustaquio como resultado de LOS TRASTORNOS TEMPOROMANDIBULARES A MENUDO NO ES CONSIDERADA. Es de fundamental importancia la detección precoz de esta discapacidad.

En este artículo se desarrolla el caso clínico de un paciente preadolescente con multisintomatología articular, con los estudios correspondientes que muestran su evolución favorable.

PALABRAS CLAVES

Patología de articulación temporomandibular - Pérdida de audición conductiva - Audiometría - disminución de la abertura bucal - Resonancia Nuclear Magnética - Luxación discal - compresión retrodiscal - Electromiografía de Superficie.

SUMMARY

Symptoms of mild hearing loss occurring in childhood often go unnoticed.

Various physical and psychological activities of children and adolescents may be affected due to hearing impairment.

The conductive hearing loss resulting from Eustachian tube dysfunction initiated by TEMPOROMANDIBULAR DISORDERS IS OFTEN NOT CONSIDERED. It is vital the early detection of this deficiency.

This article develops the clinical case of a preteen patient with joint multisymptomatology with the corresponding studies showing its favorable evolution

KEYWORDS

Temporomandibular Joint Pathologies - Conductive hearing loss - Audiometry - Limited mouth opening - Nuclear Magnetic Resonance - Surface electromyography.

*: Especialista en disfunción temporomandibular y dolor orofacial. Porto Alegre, Brasil.

Especialista en Ortopedia Facial y Ortodoncia. Porto Alegre, Brasil.

Socia fundadora y Presidenta de la SBPAT – Sociedad Brasileira de Patologías de la Articulación Temporo Mandibular.

Co-autora de los libros:

Compendio de diagnóstico de patologías de ATMs (2004).

Atlas de imágenes sanas y patológicas de ATMs (2008).

Este artículo fue publicado en:

Researchgate en inglés; en <https://lidiayavich.com/> en inglés y portugués. Fue presentado Conference Paper, February 2015.

Este artículo fue presentado en:

Conference: TMJ Pathology as a Cause of Ear Pain and Hearing Loss and Clinical Aspects of Craniofacial Muscles Electronic Deprogramming., At Lecture in the International Postgraduate Orthodontic Program in Hadassah School of Dental Medicine-Department of Orthodontics, Jerusalem, Israel

“De Costen até nossos dias”. 8º Jornada Anual da Seção Latino Americana da AACF. Porto Alegre, RS, Brasil. 2010

INTRODUCCION

Hay dos tipos generales de pérdida de la audición: pérdida de audición conductiva y pérdida auditiva neurosensorial.

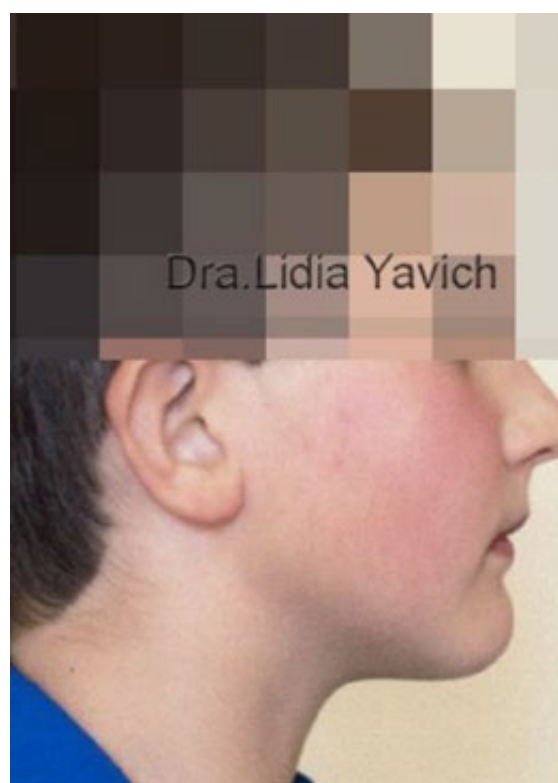
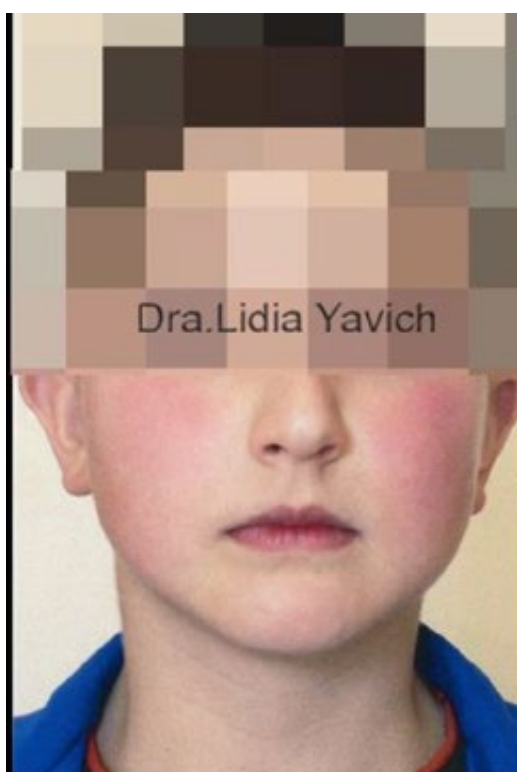La pérdida de audición conductiva es el resultado de las perturbaciones en el paso del sonido desde el oído externo para la ventana oval.

Anatómicamente, esta ruta incluye el conducto auditivo externo, el tímpano y los huesecillos del oído. Esta pérdida puede ser debido a la impacción de cerumen, la perforación de la membrana timpánica, otitis media, osteosclerosis, disfunción muscular en la oreja, o dislocación de la cadena de huesecillos por el ligamento maleolar.

La pérdida conductiva neurosensorial es resultado de alteraciones otológicas más allá de la ventana oval. Tales cambios pueden afectar a las células sensoriales de la cóclea o de las fibras nerviosas del octavo nervio craneal.

La pérdida de audición con la edad (presbiacusia) es un ejemplo. Los tumores del octavo nervio craneal también pueden conducir a una pérdida de audición.

CASO CLINICO

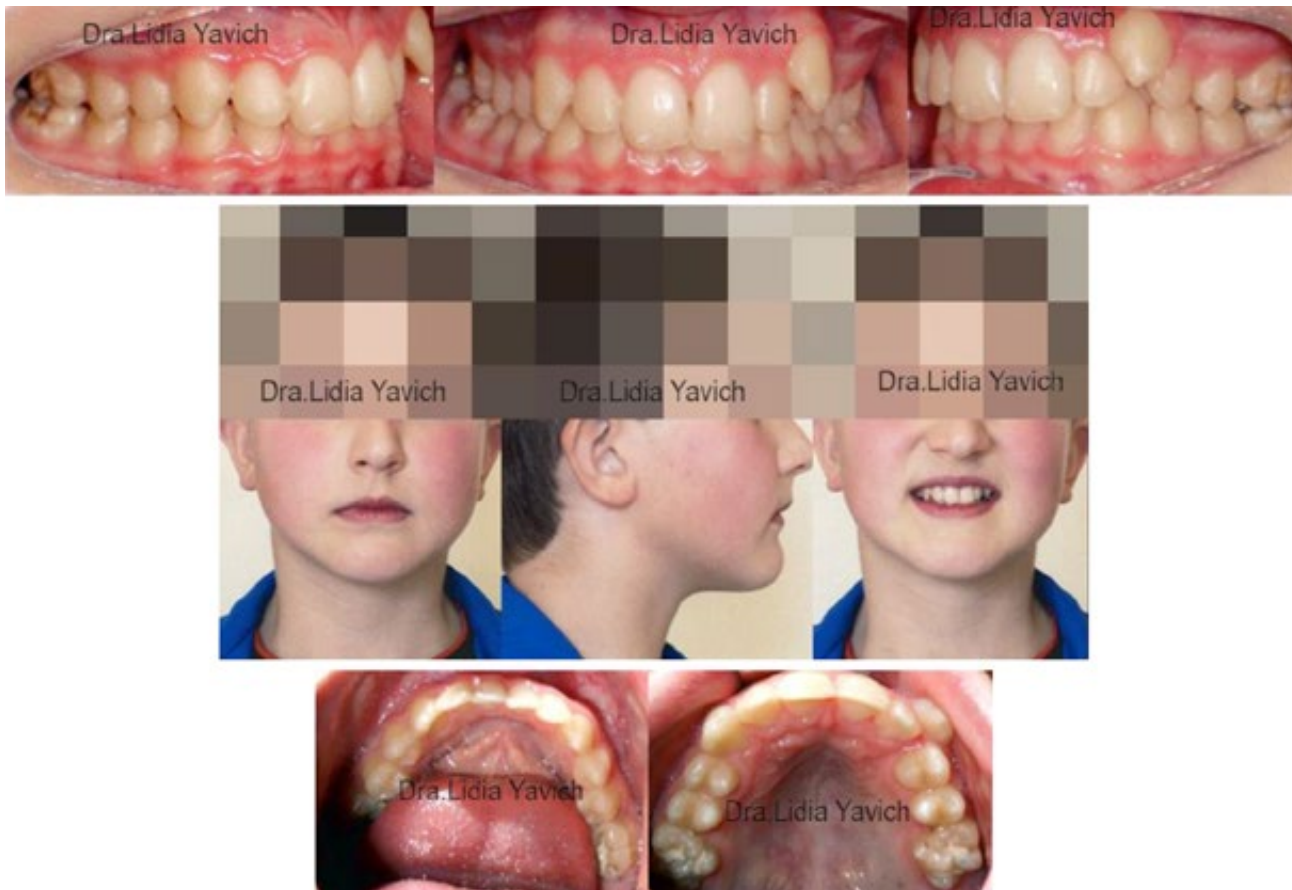

Paciente de sexo masculino con once años de edad se presenta en la consulta con quejas de dolor de cabeza, dolor de nuca, dolor de hombros, dolor de cuello, entumecimiento y hormigueo en las manos y DISMINUCIÓN DE LA ABERTURA BUCAL.

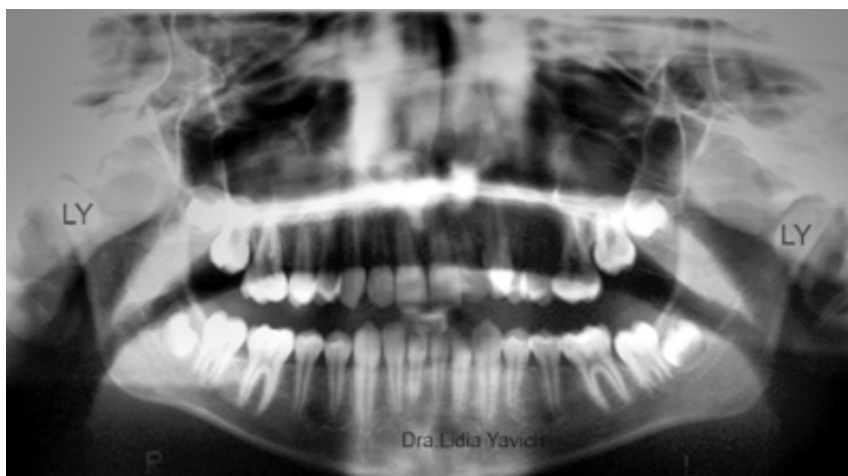El paciente refiere dolor en el oído izquierdo y sensación de obstrucción en ambos oídos, especialmente en el lado izquierdo. También se refiere acufenos en ambos oídos y DISMINUCIÓN DE LA AUDICIÓN EN AMBOS OÍDOS.

Toda pérdida de audición informada por el paciente, debe ser confirmada por AUDIOMETRIA.

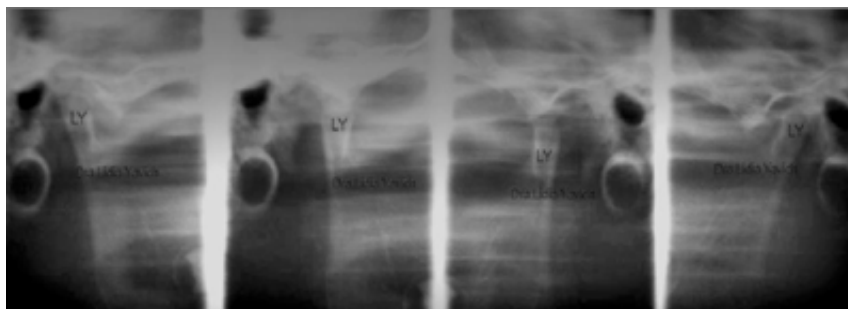
En la historia clínica del paciente en cuestión es relevante en el análisis del caso el antecedente de un trauma previo en el mentón en la primera infancia, así como infecciones de oído y garganta repetitivas y una neumonía que el paciente tuvo con ocho meses de edad donde precisó ser hospitalizado.



Imágenes de la oclusión habitual del paciente y vistas oclusales superior e inferior.
Fotos del paciente sonriendo de frente y de perfil en el día de la consulta.



Radiografía panorámica inicial del paciente en el día de la consulta.



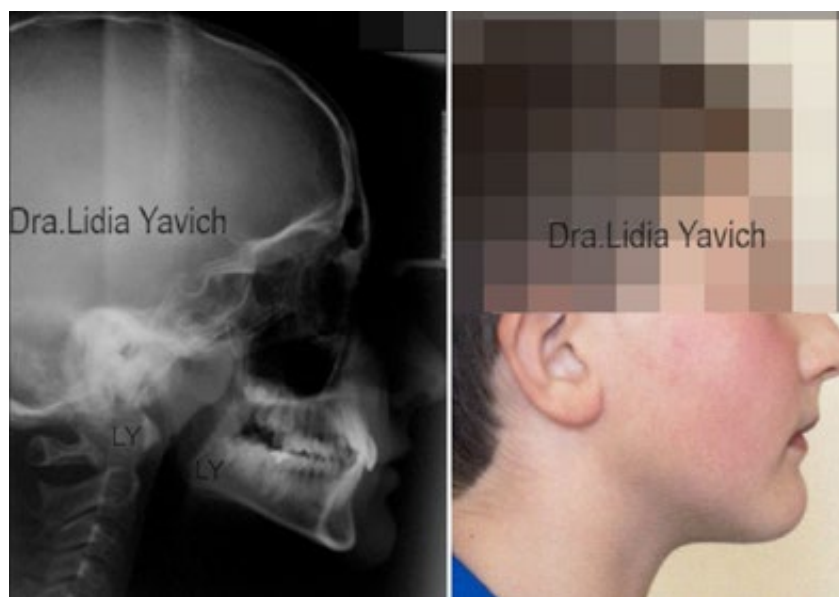
Laminografía de las articulaciones temporomandibulares del paciente antes del tratamiento:
podemos observar la posición superior y posterior del proceso articular izquierdo en la cavidad articular cuando la mandíbula se encuentra en la posición de intercuspidación máxima. En la posición de apertura máxima se observa la angulación anterior del proceso articular del lado izquierdo.

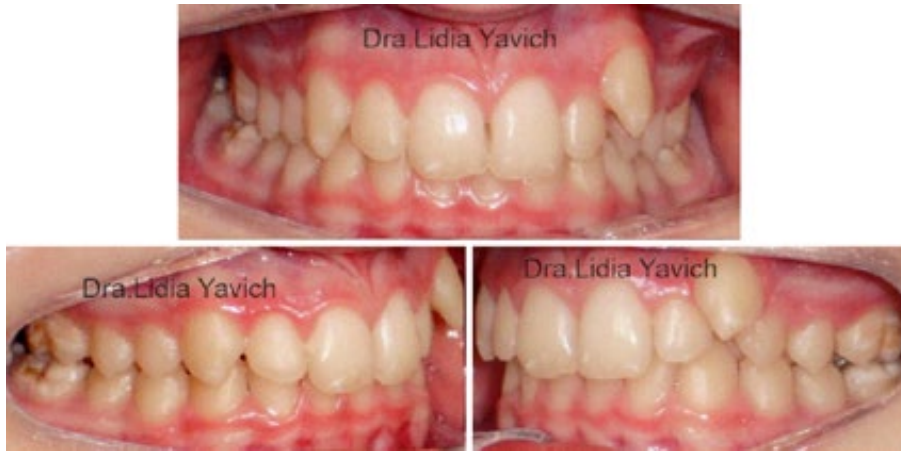

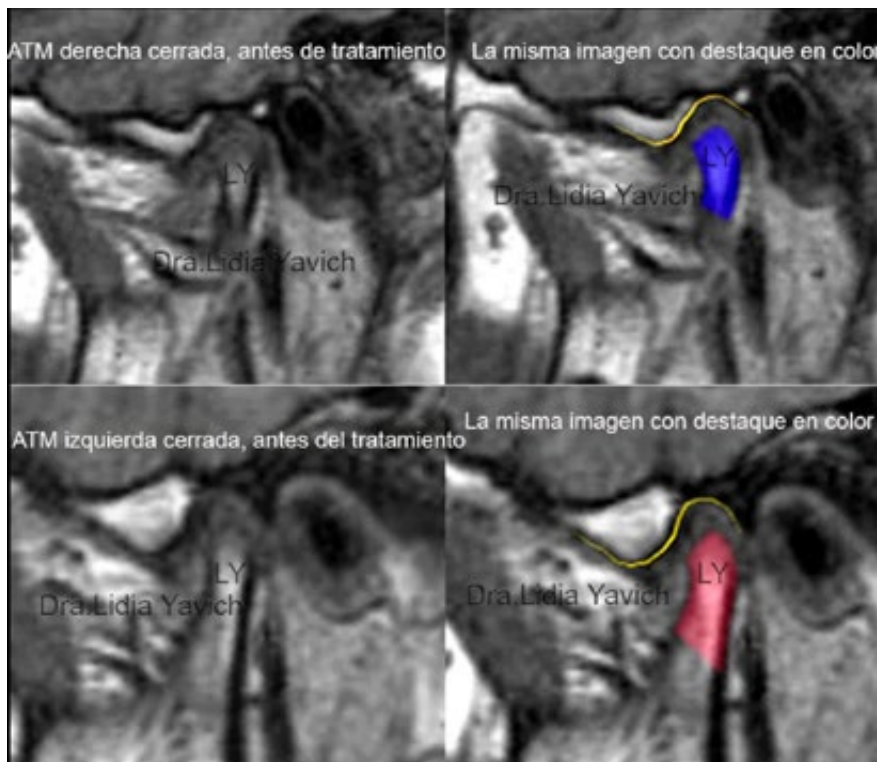
Imagen de la oclusión habitual del paciente antes del tratamiento, en el día de la consulta.
Podemos observar una importante sobremordida.
Es evidente la falta de espacio para la correcta ubicación del canino superior del lado izquierdo.

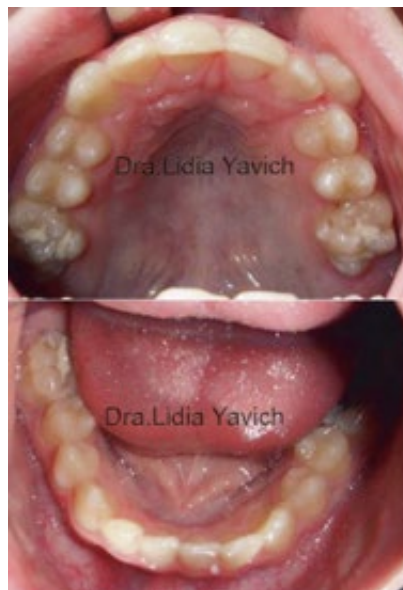

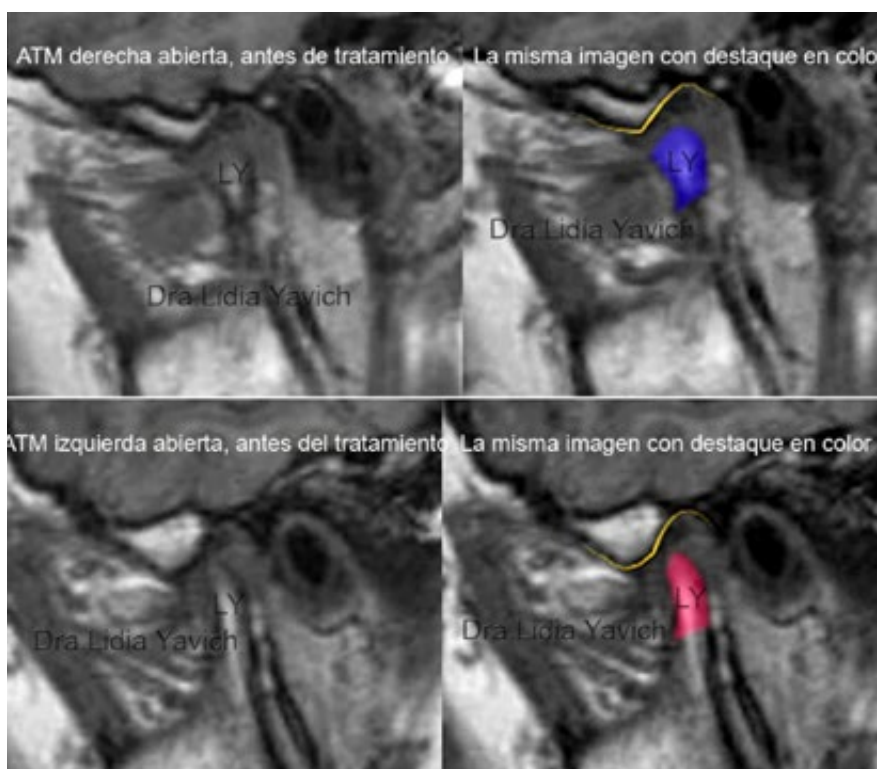
Imagen de la oclusión habitual del paciente antes del tratamiento, en el día de la consulta.
Podemos observar una importante sobremordida.
Es evidente la falta de espacio para la correcta ubicación del canino superior del lado izquierdo.



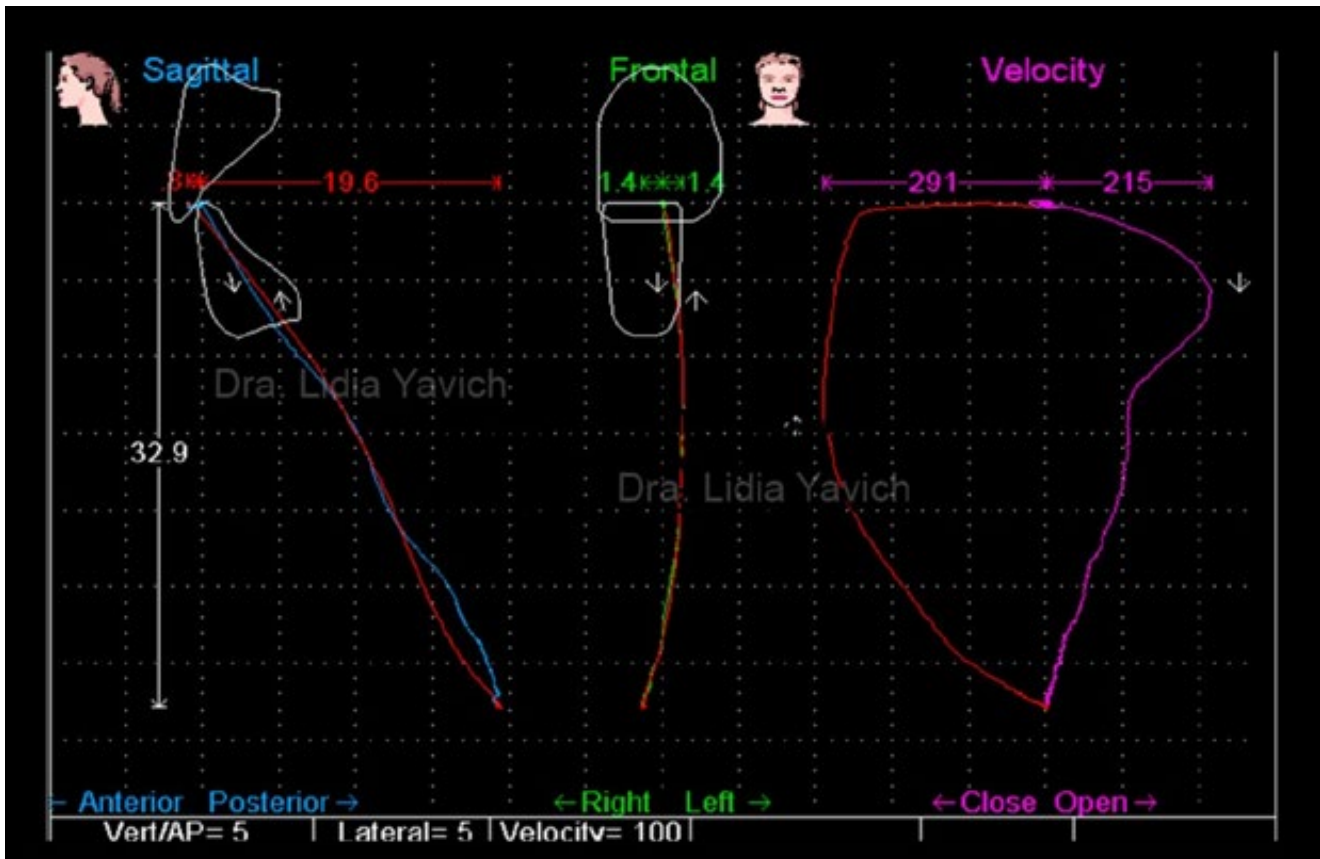
Telerradiografía lateral conjuntamente con la imagen del perfil del paciente, antes del tratamiento.
Perfil retrognático y rectificación de la columna cervical.



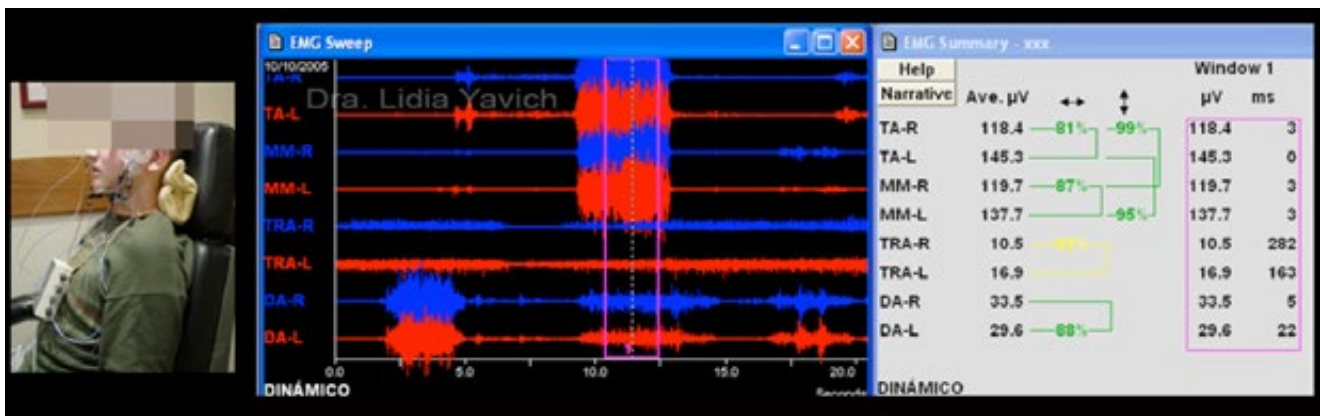
RNM TI: Un corte sagital de la ATM izquierda y de la ATM derecha con la boca cerrada. Podemos observar facetas anteriores en las cabezas mandibulares tanto del lado derecho como del izquierdo. El disco de la ATM derecha está levemente luxado anteriormente. En la ATM izquierda la luxación es más evidente, la cabeza de la mandíbula está apoyada en los ligamentos retro discales.



RNM TI: Un corte sagital de la ATM izquierda y de la ATM derecha con la boca abierta. Podemos observar facetas anteriores en las cabezas mandibulares tanto del lado derecho como del izquierdo. Ambos cóndilos mandibulares no consiguen trasladar, la abertura bucal está disminuida.



Registro cineciográfico inicial: pérdida de velocidad cuando el paciente abre y cierra la boca. No hay coincidencia entre las trayectorias de apertura y cierre en la vista sagital del registro. Limitación en la apertura bucal, el paciente solo consigue abrir 32,9 mm.



Electromiografía de superficie dinámica del paciente en oclusión habitual antes del tratamiento.

Son medidos:

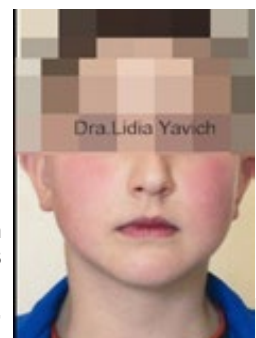- Temporales anteriores derecho e izquierdo.
- Maseteros derecho e izquierdo.
- Digástricos derecho e izquierdo.
- Trapecios superiores derecho e izquierdo.


Activación de los digástricos en el cierre, siendo que estos músculos solo deben estar activados en la apertura.

Importante activación de los trapecios superiores, mismo que el paciente fue instruido a bajar los hombros, ele activa ambos trapecios durante todo el examen.

El paciente refiere dolor en el oído izquierdo y sensación de obstrucción en los oídos, principalmente en el lado izquierdo. Refiere también acufenos en ambos oídos y DISMINUCIÓN DE LA AUDICIÓN EN AMBOS OÍDOS.

Toda pérdida auditiva referida por el paciente, en este caso también relatada por los padres del paciente, tiene que ser confirmada por AUDIOMETRIA.





Una audiometría es producida usando una medida relativa de audición del paciente, en comparación con un valor establecido "normal".

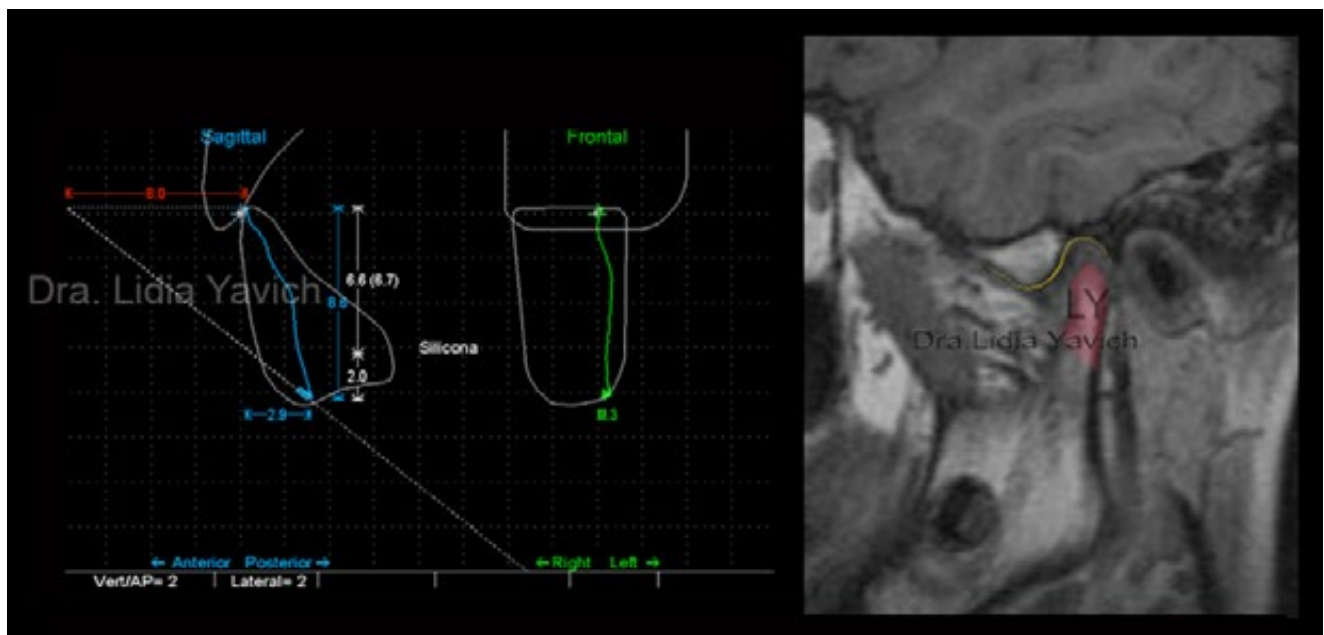
Es una representación gráfica de respuestas umbrales auditivos que son obtenidas a partir de tests de audición en el paciente a través de estímulos de tonos puros. Los parámetros de audiometría son frecuencias, medidas en ciclos por segundo (Hertz Hz) e intensidad, medida en decibeles (dB).

La primera audiometría del paciente revela una discreta hipoacusia en el oído izquierdo y una leve hipoacusia en el oído derecho.

OD: Discreta hipoacusia en 8KHz
OE: Leve hipoacusia en 6 y 8 KHz

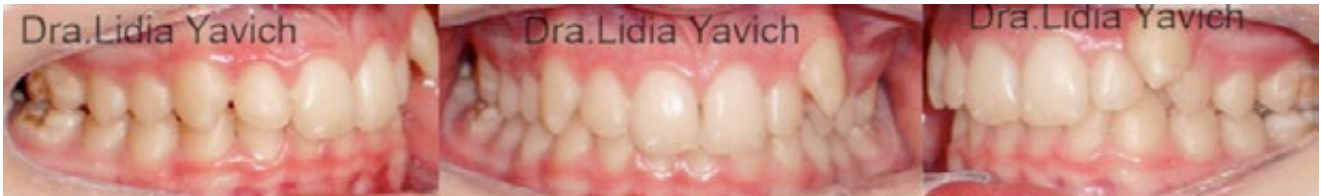Los síntomas de pérdida auditiva leve que ocurren en la infancia son muchas veces no percibidos. Es de fundamental importancia una detección precoz de esta deficiencia.

La pérdida auditiva es clasificada en leve, en la cual el oído no es capaz de detectar sonidos abajo de 40 decibeles y hay dificultad en comprender el lenguaje humano. En la pérdida moderada, los sonidos debajo de 70 decibeles no son escuchados.

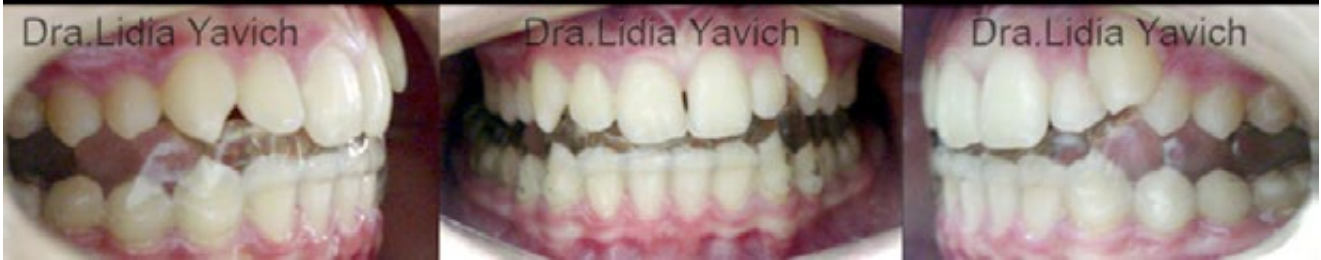

Registramos la posición de reposo mandibular después de la desprogramación electrónica, en conjunto con la información de la resonancia nuclear magnética para la decisión del registro de la mordida. Estos datos nos orientaron para la construcción tridimensional del DIO (dispositivo intraoral).

El paciente presenta un espacio libre patológico de 8,6 mm y una retro posición mandibular de 8 mm. Retrusión mandibular, ya sea causada por iatrogenia, traumatismo o como resultado de mala oclusión, resulta muchas veces en otalgia (dolor de oído) debido a la excesiva compresión de los tejidos retrodiscales. La impresión del paciente es dolor de oído.



Oclusión habitual
Oclusión comparativa del paciente
 Oclusión neurofisiológica con el DIO



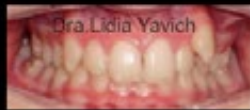Informé a los padres del paciente, que en esta etapa, me preocuparía solo con la salud del paciente, mejorando la función y sintomatología y controlando la pérdida conductiva de la audición.

La pérdida de audición resultante de la disfunción de la trompa de Eustaquio, iniciada por desórdenes temporomandibulares es en general subjetiva.

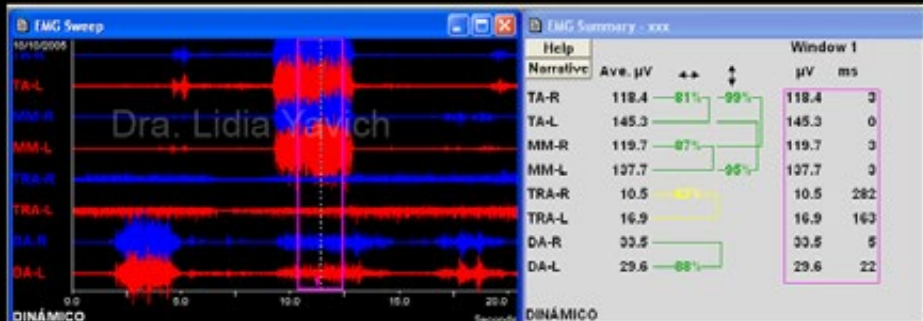
Por eso la necesidad de un control objetivo, por medio de audiometría.

Explicué que no haría ninguna intervención con ortodoncia en esta etapa como por ejemplo incluir en el arco dentario el canino que estaba desaliñado y sin espacio. Comunicué que cuidaría de ese problema más tarde y que en este caso no tendríamos la necesidad de extraer dientes.

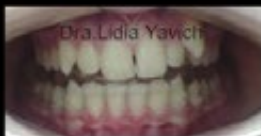Registros electromiográficos comparativos del paciente



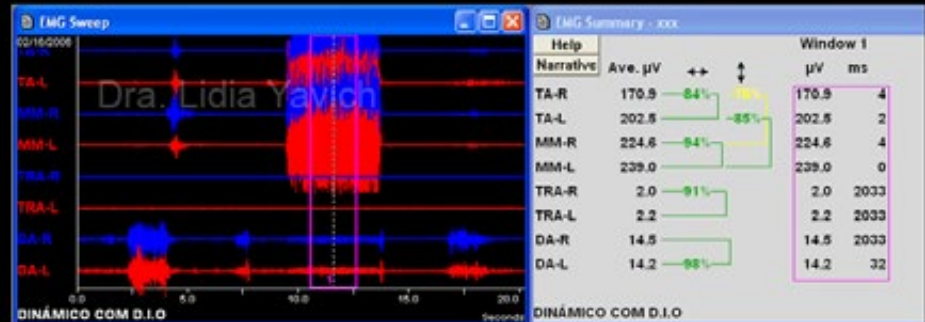
Registro dinámico en oclusión habitual



VAMOS A MEDIR.....




Registro dinámico en oclusión neurofisiológica con el DIO




Durante el tratamiento el dispositivo instalado es controlado por medio de electromiografía de superficie para evaluar y compara su función en relación a los registros anteriores.

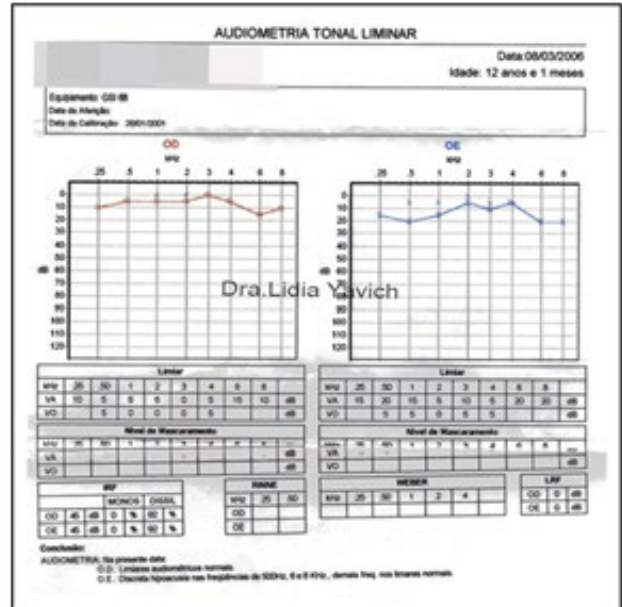
La segunda audiometría del paciente revela umbrales normales del oído izquierdo y una discreta hipoacusia en el oído derecho.

Comparación de la primera y de la segunda audiometría del paciente durante o el tratamiento. Normalización de los umbrales en el oído derecho y mejora de los umbrales del oído izquierdo.



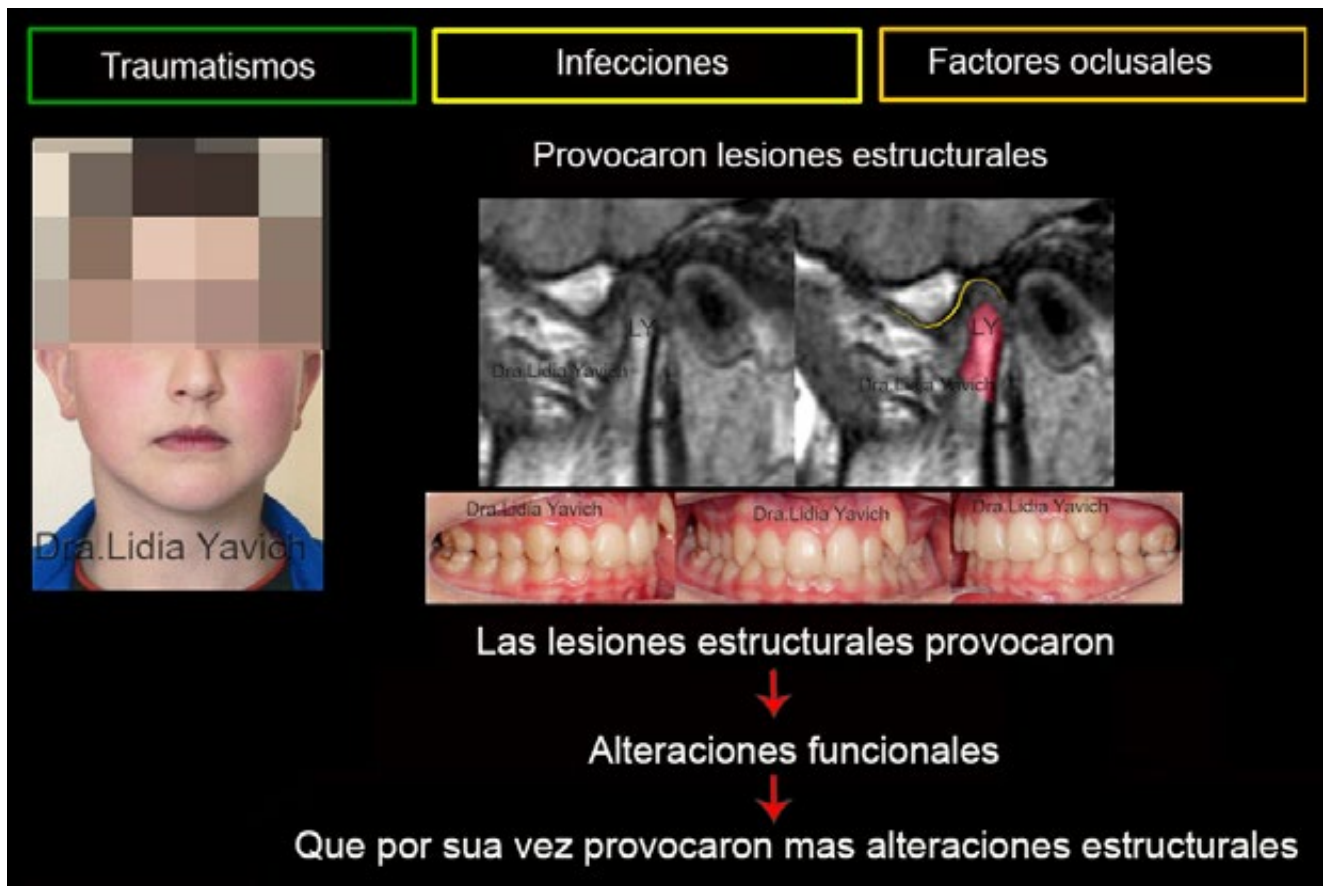


PRIMERA AUDIOMETRÍA (antes del tratamiento):
 OD: Discreta hipoacusia en 8KHz
 OI: Leve hipoacusia en 6 y 8 KHz

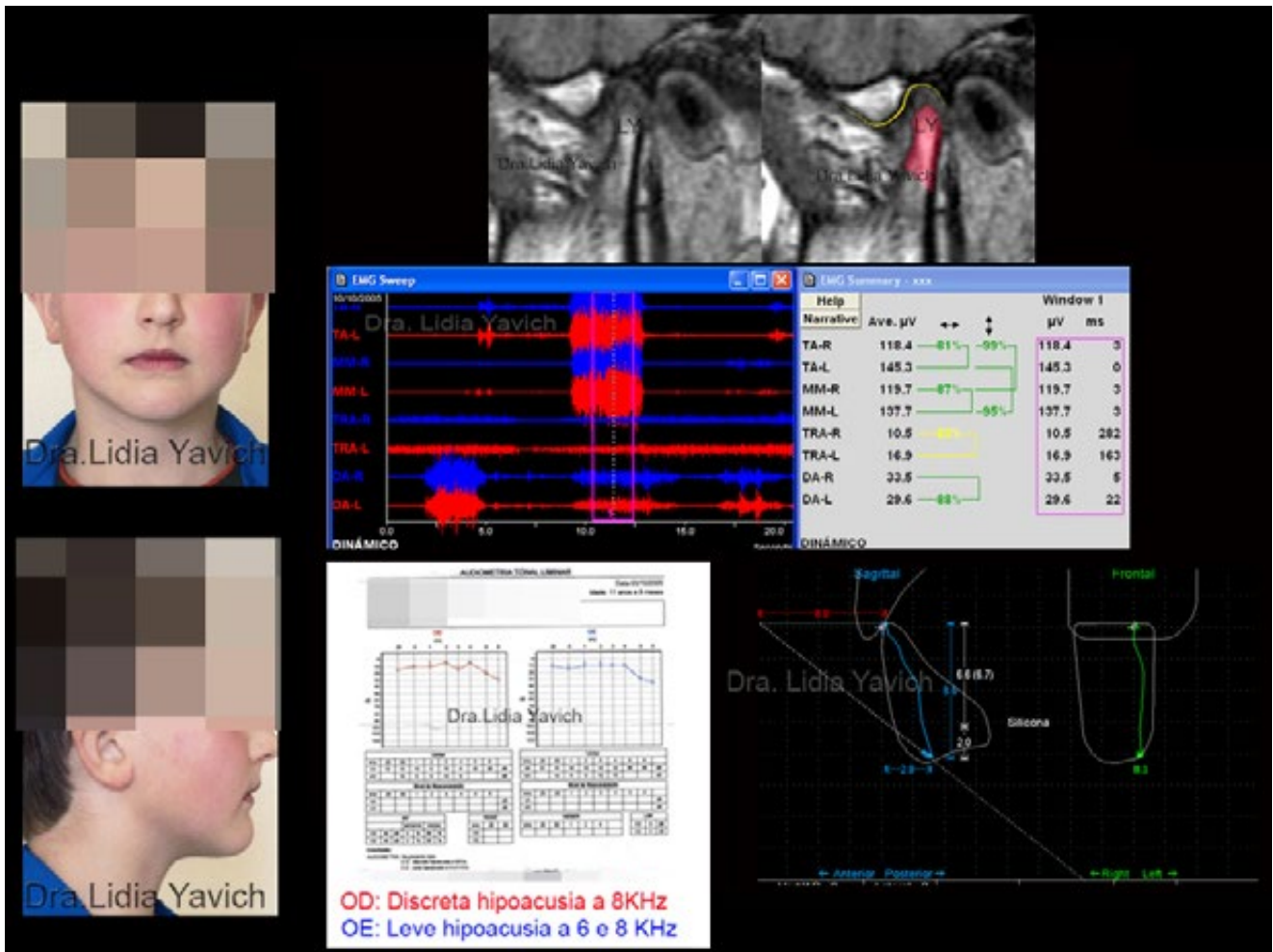


SEGUNDA AUDIOMETRÍA (durante en tratamiento):
 OD: umbrales audiométricos normales
 OI: Discreta hipoacusia en frecuencias de 500 Hz KHz, 6 y 8 KHz, las demás frecuencias en umbrales normales.

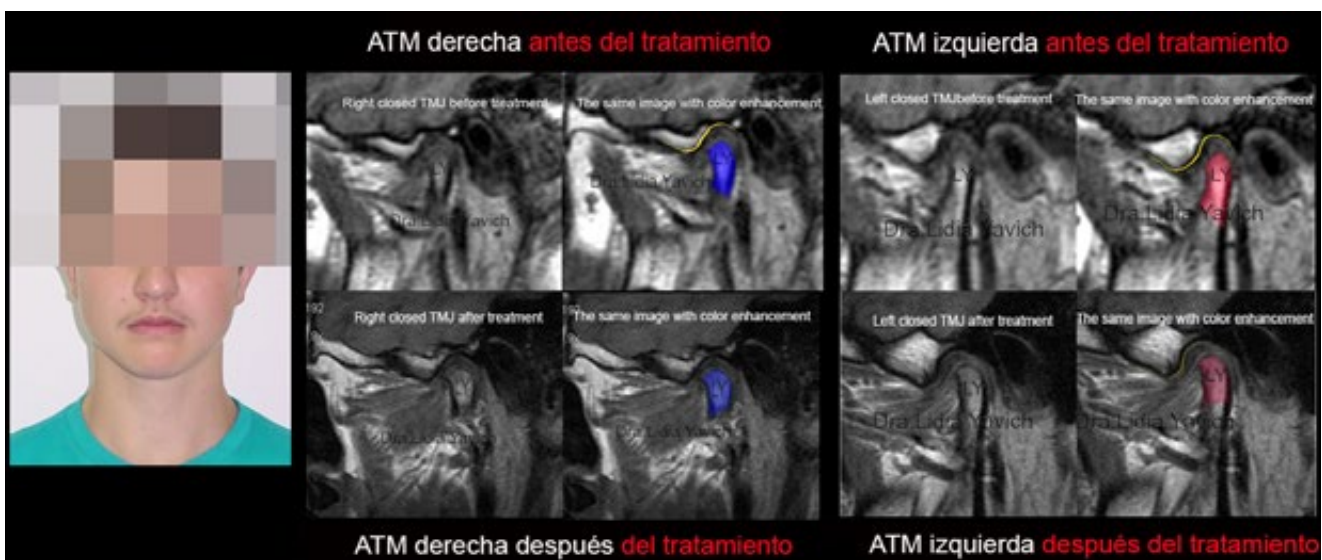
Una articulación descomprimida demora en recuperarse.



Lesiones estructurales pueden producir alteraciones funcionales que por su vez aumentan las alteraciones estructurales.

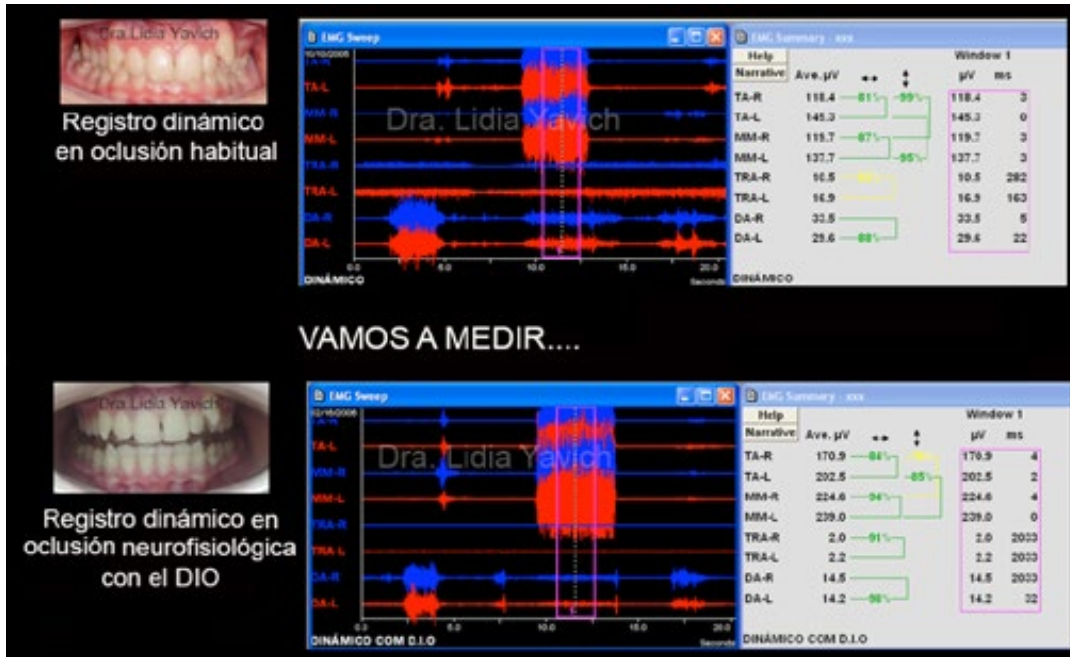

Alteraciones estructurales y funcionales.

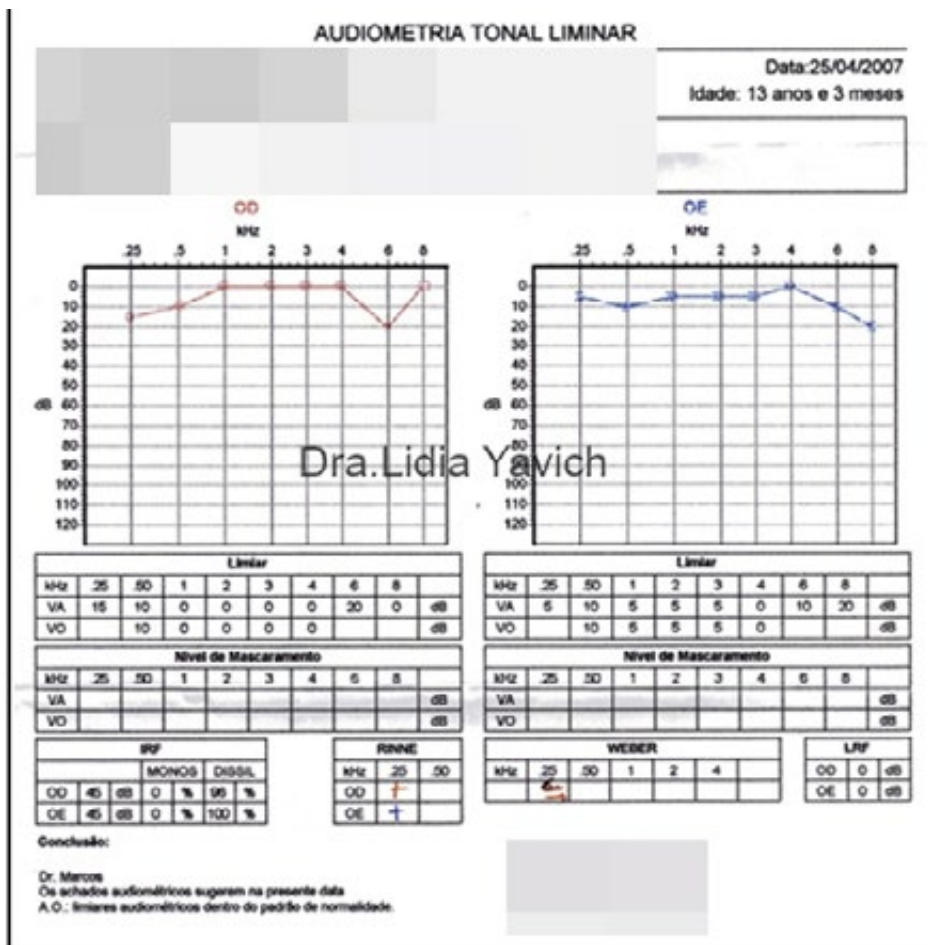


Algunas lesiones estructurales pueden ser recuperadas OTRAS NO.

Lleva tempo estabilizar los músculos durante el tratamiento, pacientes diferentes, edades diferentes y patologías diferentes. En este momento con la normalización de la pérdida auditiva conductiva, con la remisión de la sintomatología, mejora de




los registros electromiográficos y de los registros cineciográficos y mejora de las estructuras en las imágenes, iniciamos la




La tercera audiometría del paciente revela umbrales normales del oído izquierdo y umbrales normales del oído derecho.



PRIMERA AUDIOMETRÍA
(antes del tratamiento):
OD: Discreta hipoacusia en 8KHz
OI: Leve hipoacusia en 6 y 8 KHz



SEGUNDA AUDIOMETRÍA
(durante en tratamiento):
OD: umbrales audiométricos normales
OI: Discreta hipoacusia en frecuencias de 500 Hz KHz, 6 y 8 KHz, las demás frecuencias en umbrales normales.

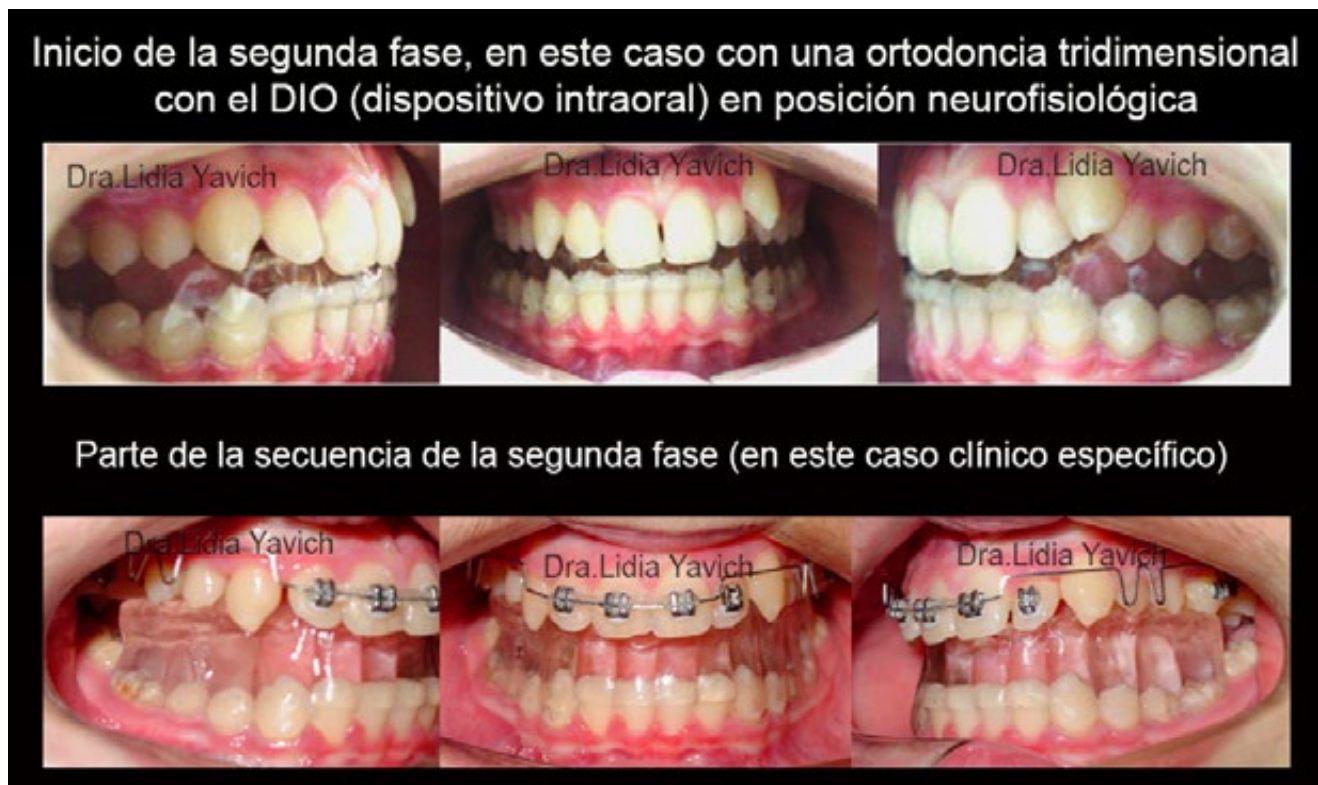

TERCERA AUDIOMETRÍA
(durante en tratamiento):
OD: umbrales audiométricos normales
OI: umbrales audiométricos normales

Comparación de la primera, segunda y tercera audiometría del paciente durante el tratamiento. Normalización de los umbrales en el oído derecho y normalización de los umbrales en el oído izquierdo.

segunda fase por medio de una ortodoncia tridimensional.

Secuencia de la ortodoncia tridimensional en la segunda fase del tratamiento de las patologías de la ATM, en este paciente específico. HAY QUE TENER EM CUENTA QUE NO TODO CASO PERMITIRÁ LA IMPLEMENTACIÓN DE UNA SEGUNDA



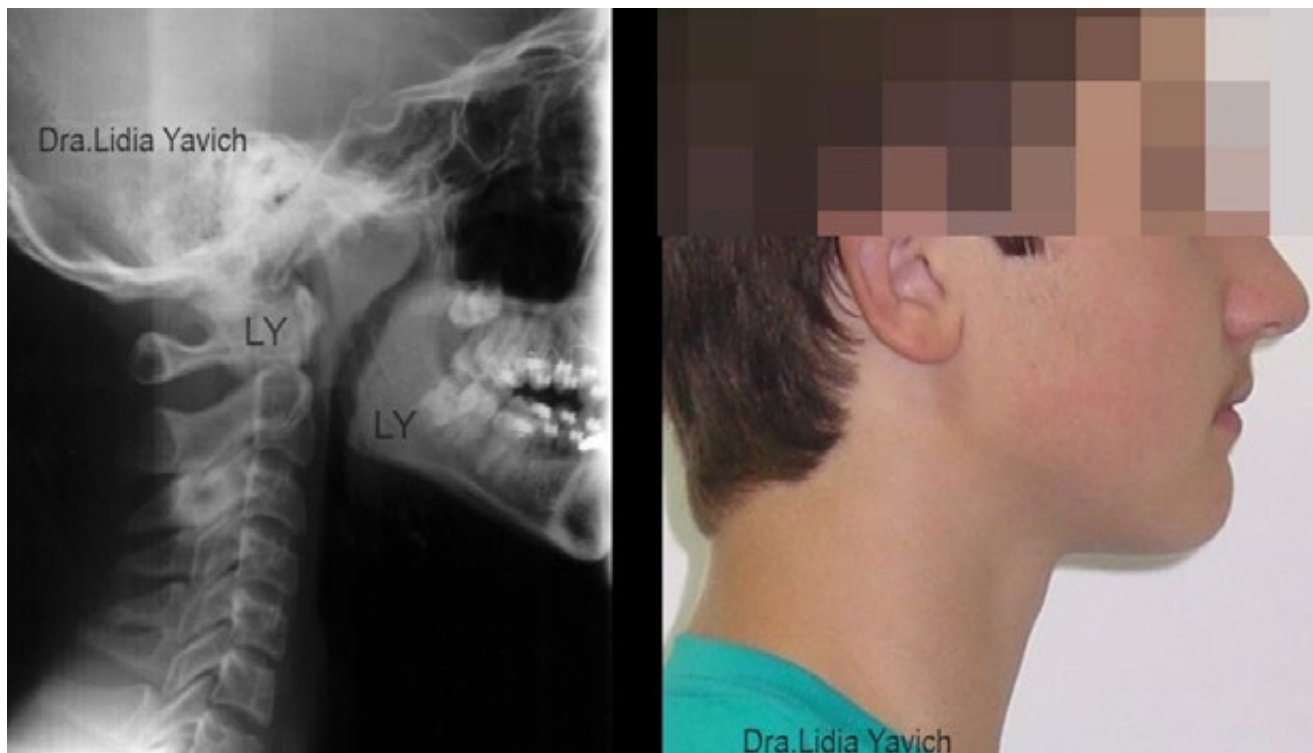
FASE.

Secuencia de la ortodoncia tridimensional en la segunda fase del tratamiento de las patologías de la ATM, en este paciente específico. HAY QUE TENER EM CUENTA QUE NO TODO CASO PERMITIRÁ LA IMPLEMENTACIÓN DE UNA SEGUNDA FASE.

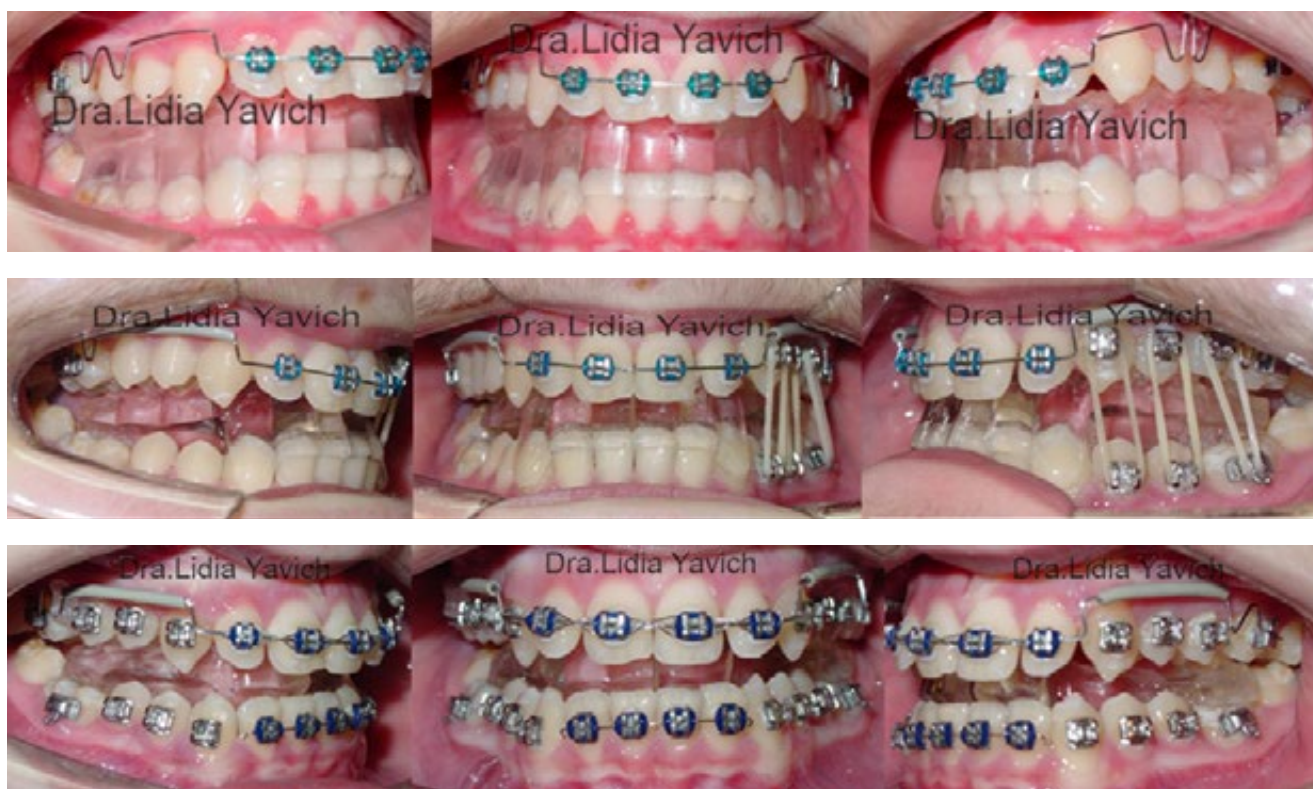Radiografía lateral en conjunto con la imagen del perfil del paciente, durante el tratamiento.

Perfil estético y no retrognático como en el inicio del tratamiento.

No se consiguió una recuperación de la lordosis fisiológica pero si una mejora en la columna cervical.



Secuencia de la ortodoncia tridimensional en la segunda fase del tratamiento de las patologías de la ATM, en este paciente específico. HAY QUE TENER EN CUENTA QUE NO TODO CASO PERMITIRÁ LA IMPLEMENTACIÓN DE UNA SEGUNDA FASE.

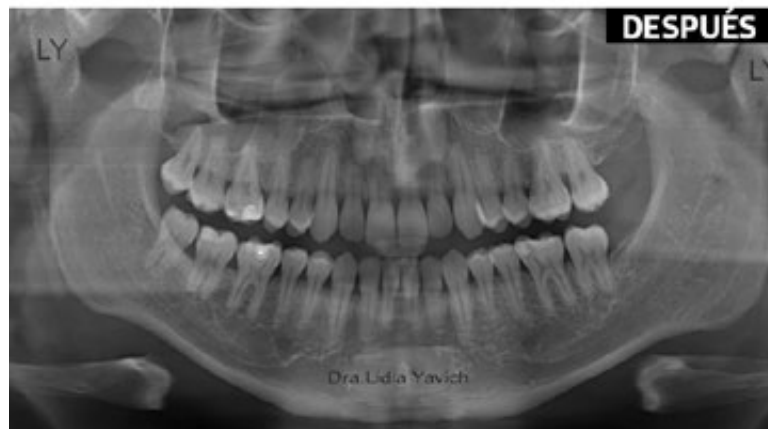


Retirada del DIO (dispositivo intraoral) en esta fase de la ortodoncia tridimensional. Imágenes comparativas de la vista oclusal superior e inferior del paciente antes y después de la finalización de la primera y la segunda fase del tratamiento neurofisiológico.

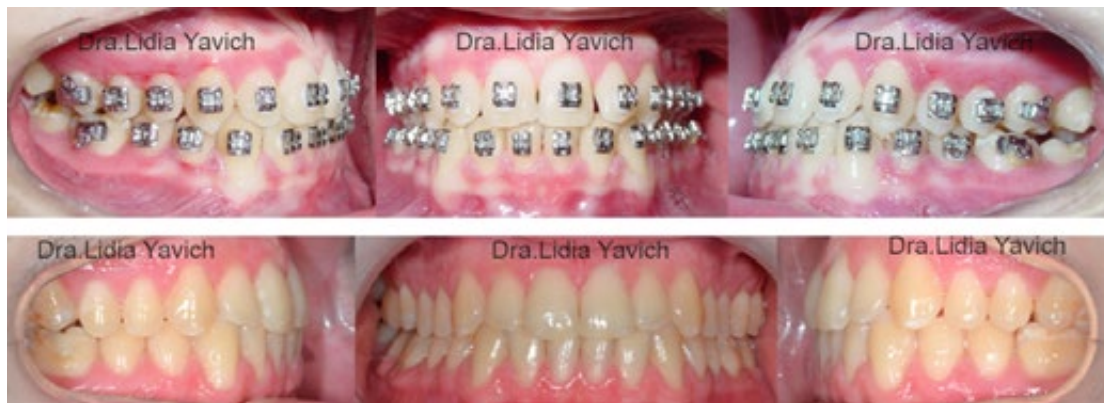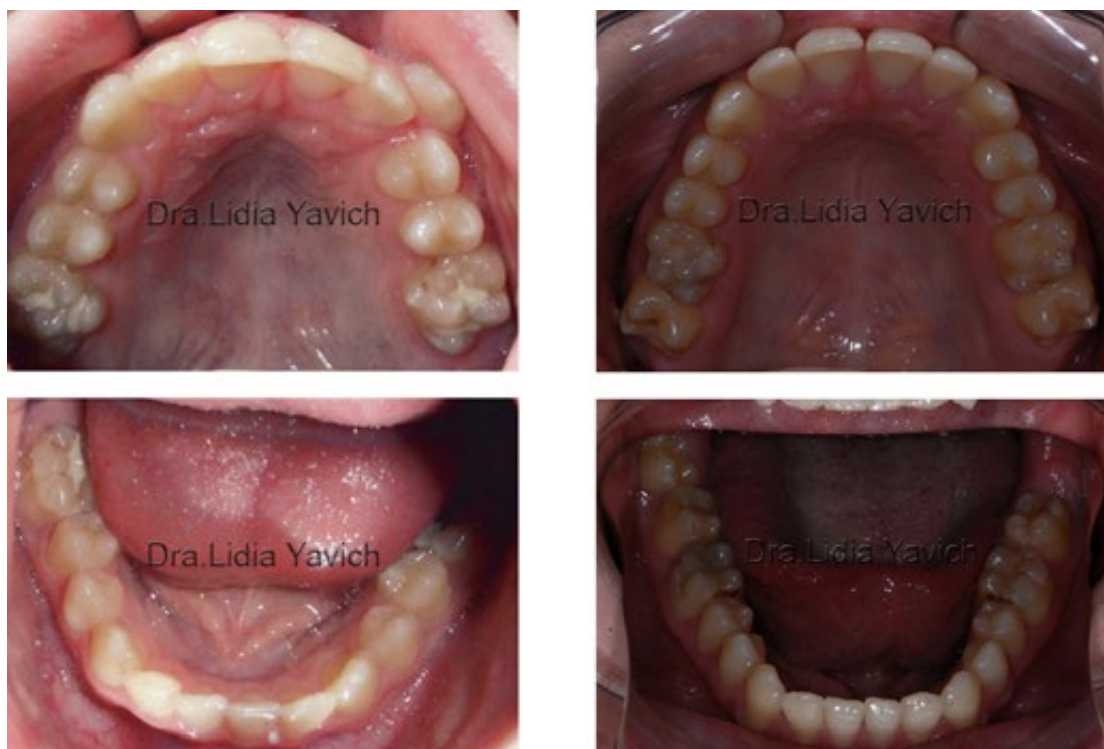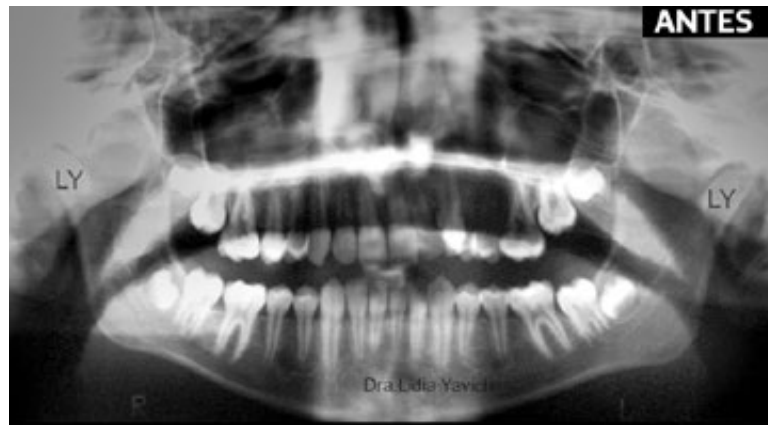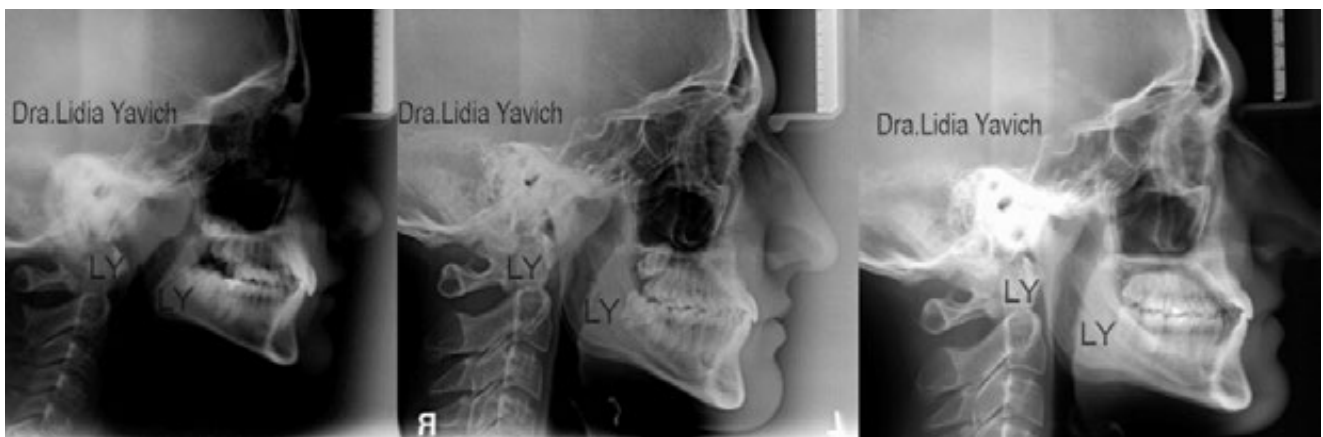


Imagen sin el dispositivo intraoral y finalización de la ortodoncia tridimensional en oclusión neurofisiológica.

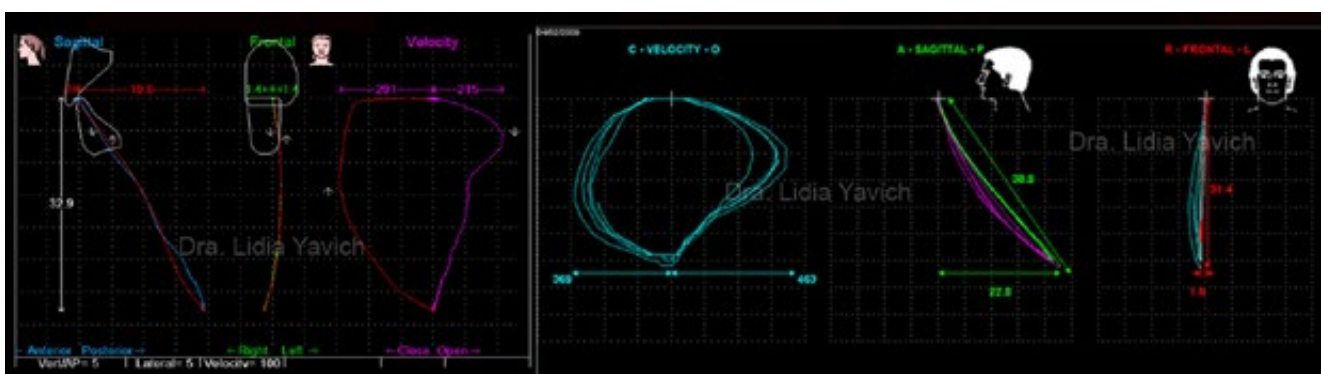




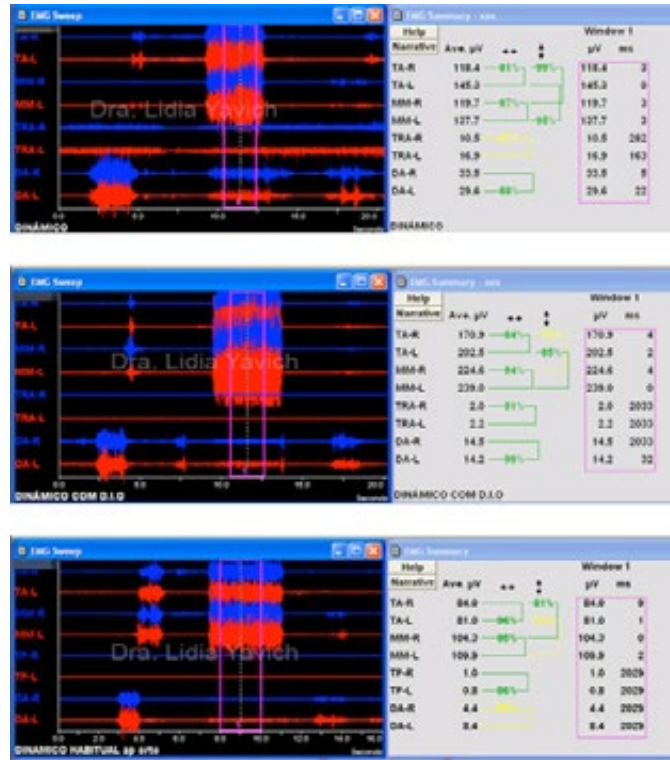
Radiografías panorámicas comparativas: antes del tratamiento y después de la finalización de la ortodoncia tridimensional.



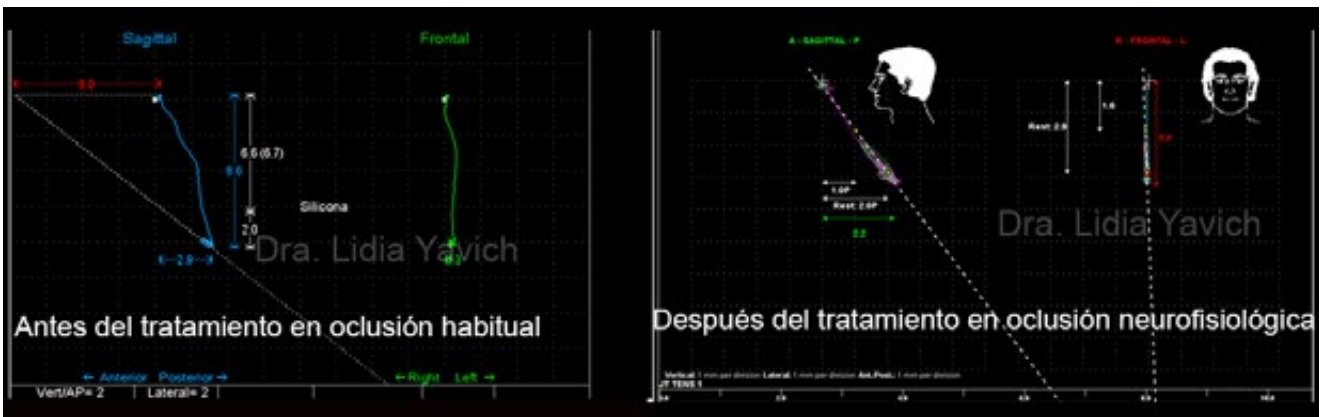
Radiografías laterales comparativas del paciente: en el inicio del tratamiento en oclusión habitual, después de la finalización de la ortodoncia tridimensional en oclusión neurofisiológica y el control, seis años después de la finalización del tratamiento.



Comparación de los registros cinecigráficos computados: antes y después del tratamiento. Abertura bucal del paciente pasó de 32,9 mm para 38,9 mm. Excelente velocidad de apertura y cierre.




Comparación de los registros electromiográficos antes, durante y después del tratamiento.




Comparación de los registros después de la desprogramación mandibular: antes del tratamiento la trayectoria habitual no coincide con la trayectoria neuromuscular. Después del tratamiento la trayectoria habitual coincide tridimensionalmente con la trayectoria neuromuscular.



**PRIMERA AUDIOMETRÍA
(antes del tratamiento):**
OD: Discreta hipoacusia en 8KHz
OI: Leve hipoacusia en 6 y 8 KHz



**SEGUNDA AUDIOMETRÍA
(durante en tratamiento):**
OD: umbrales audiométricos normales
OI: Discreta hipoacusia en frecuencias de 500 Hz KHz, 6 y 8 KHz, las demás frecuencias en umbrales normales.




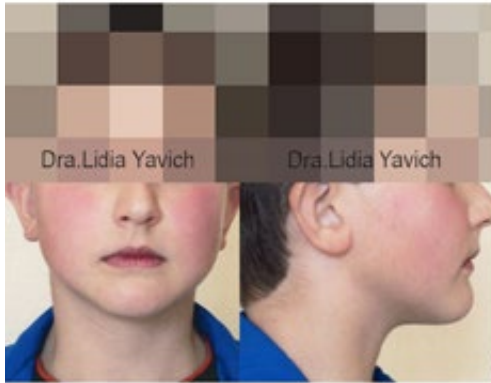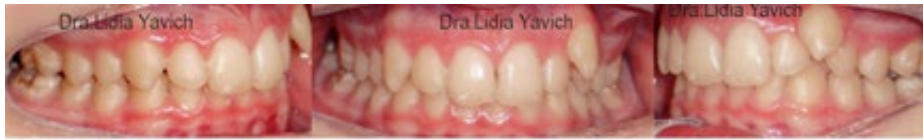
**TERCERA AUDIOMETRÍA
(durante en tratamiento):**
OD: umbrales audiométricos normales
OI: umbrales audiométricos normales



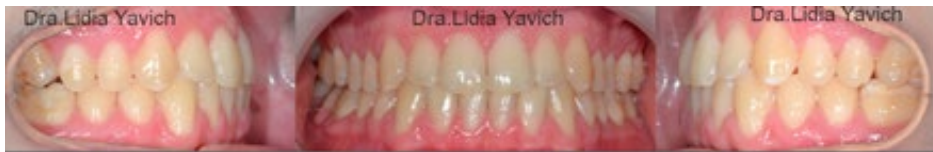
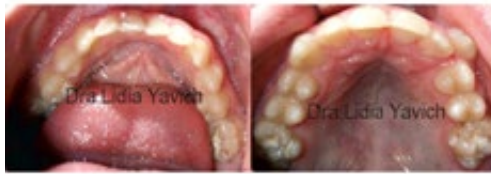La cuarta audiometría del paciente después de la finalización de las dos fases del tratamiento mantiene los umbrales normales del oído izquierdo y los umbrales normales del oído derecho.

Comparación de la primera, segunda, tercera y cuarta audiometría del paciente. Normalización de los umbrales en el oído izquierdo y en el oído derecho.

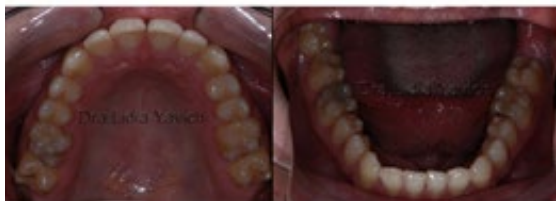Diversas actividades físicas y mentales de los niños y adolescentes pueden verse afectadas debido a la deficiencia auditiva.



PRIMERA AUDIOMETRÍA
 (antes del tratamiento):
 OD: Discreta hipoacusia en 8KHz
 OI: Leve hipoacusia en 6 y 8 KHz



CUARTA AUDIOMETRÍA
 (después de finalización del tratamiento)
 OD: umbrales normales.
 OI: umbrales normales.



La pérdida de audición conductiva resultante de la disfunción de la trompa de Eustaquio como resultado de LOS TRASTORNOS TEMPOROMANDIBULARES A MENUDO NO ES CONSIDERADA

Es de fundamental importancia la detección precoz de esta discapacidad. ■