



INSTITUTO UNIVERSITARIO
CENTRO DE ESTUDIO
Y DIAGNÓSTICO
DE LAS DISGNACIAS
DEL URUGUAY

PREVENCIÓN DE LOS TRASTORNOS TEMPORO MANDIBULARES EN PRIMERA INFANCIA

PREVENTION OF TEMPOROMANDIBULAR DISORDERS IN EARLY CHILDHOOD

Dra. Leticia Rizzo Fernández

Doctora en Odontología – UDELAR

Especialista en ortodoncia y ortopedia DM – IUCEDDU

e-mail: leticiarizzo29@gmail.com

[DOI 10.52887/RUOO/v7n1.2](https://doi.org/10.52887/RUOO/v7n1.2)

RESUMEN

Los trastornos temporomandibulares afectan a un gran porcentaje de jóvenes y adultos. Su etiología, es uno de los temas más controvertidos y extensamente estudiados por clínicos e investigadores de la odontología. Se coincide en la mayoría de los estudios que las disgnacias constituyen uno de los principales factores predisponente para los mismos. La articulación temporomandibular (ATM), es una de las articulaciones más complejas del ser humano. Su componente óseo está formado por los cóndilos mandibulares y las cavidades glenoideas de los temporales. La ubicación de estas cavidades, depende de un fenómeno ontogénico de flexión craneana, que las ubica en una posición subcraneana, permitiendo la correcta función mandibular. Cuando este proceso no sucede de esta manera, o cuando existen diferentes cinéticas en ambos temporales, se pueden dar asimetrías craneanas que predisponen a un mal funcionamiento de la articulación. Desde la ortopedia, se cuenta con numerosas herramientas que permiten trabajar sobre la base de cráneo en tratamiento temprano, antes de los seis años. Estas maniobras terapéuticas nos permiten encauzar el crecimiento de manera funcional y equilibrada, buscando la salud de todo el sistema estomatognático, incluyendo la articulación. Esto lo consideramos una verdadera prevención en trastornos articulares.

Palabras clave: Trastornos temporomandibulares - Articulación Temporo Mandibular - Asimetrías Craneanas - Tratamiento Temprano - Prevención.

SUMMARY

Prevention of Temporomandibular Disorders in early childhood

Temporomandibular disorders affect a significant percentage of young people and adults. Its etiology is one of the most controversial and extensively studied topics by dental clinicians and researchers. It is agreed in most of the studies that dysgnacias constitute one of the main predisposing factors for it. The temporomandibular joint (TMJ) is one of the most complex joints in humans. Its bone component is formed by

the mandibular condyles and the glenoid cavities of the temporal bones. The location of these cavities depends on an ontogenetic phenomenon of cranial flexion, which places them in a subcranial position, allowing correct mandibular function. When this process does not happen in this way, or when there are different kinetics in both temporal bones, cranial asymmetries can occur that predispose to joint malfunction. From orthopedics, there are numerous tools that allow us to work on the skull base in initial treatment, before the age of six. These therapeutic maneuvers allow us to channel growth in a functional and balanced way, seeking the health of the entire stomatognathic system, including the joint. We consider this a true prevention in joint disorders.

KEYWORDS: Temporomandibular Disorders - Temporomandibular Joint - Cranial Asymmetries - Early Treatment – Prevention.

1.INTRODUCCIÓN

Un estudio realizado en 2011 en Uruguay, por la Facultad de Odontología de la Universidad de la República, expone una alta prevalencia de trastornos temporomandibulares (TTM) y bruxismo, superando el 50% en la población adulta. Estos TTM refieren a un grupo de patologías que afectan a las articulaciones temporomandibulares (ATMs), en su estructura y/o función, e involucran una serie de cuadros clínicos variables que impactan sobre la salud del sistema estomatognático y la calidad de vida de los individuos que las padecen (1).

La etiología de los TTM, es uno de los temas más controvertidos y con más estudio dentro de la odontología. Sin embargo, hay un consenso general de que éstos trastornos son de causa multifactorial, con factores predisponentes, que aumentan el riesgo de su aparición; factores desencadenantes que provocan en última instancia el comienzo del trastorno y factores perpetuantes, que agravan el cuadro e impiden su resolución (2).

Dentro de la odontología, la ortopedia maxilar es la disciplina que trabaja en la prevención, diagnóstico y tratamiento de las disgnacias en niños y adolescentes. Los especialistas en esta área profundizan en el conocimiento sobre el crecimiento y desarrollo del individuo, desde la vida intrauterina hasta la edad adulta. Por lo tanto, son capaces de detectar y tratar desarmonías en el desarrollo maxilofacial, desde edades muy tempranas. Si consideramos a las disgnacias o maloclusiones, como un factor predisponente de los TTM, se deduce que al hacer prevención en disgnacias, estamos haciendo prevención en TTM (3).

Al mencionar las disgnacias, incluimos las diferentes conformaciones anómalas del esqueleto craneo-facial y de las ATMs que puedan presentarse, asimetrías craneanas que puedan perpetuar o predisponer a este tipo de trastorno y que son de mas difícil abordaje luego de los seis años. La buena conformación de las estructuras de las ATMs, involucra tanto el desarrollo simétrico y equilibrado de la base de cráneo, así como la evolución de la situación e inclinación del plano oclusal en todo el curso del desarrollo de las denticiones (4).

Es por todo lo anteriormente detallado que, el principal objetivo de este trabajo es profundizar en la relación dinámica existente entre el plano oclusal (oclusión) y las ATMs (5) y la importancia del diagnóstico de asimetrías craneanas que puedan presentarse en el niño (6). Por otro lado, también es propósito de este trabajo, mostrar las distintas herramientas que posee la ortopedia como disciplina, buscando lograr un crecimiento armonioso, funcional y equilibrado. Esto permitiría consolidar un estado de salud del aparato masticatorio, así como de las estructuras regionales y a distancia que se relacionan con él, favoreciendo así, la función normal de las ATMs.

1.1 HIPÓTESIS

La presencia de asimetrías craneanas es un factor predisponente de los TTM. Las terapéuticas realizadas antes de los seis años, permiten devolver al sistema a un estado de salud, previniendo este tipo de trastornos.

2. LA ARTICULACIÓN TEMPORO-MANDIBULAR COMO INTEGRANTE DEL SISTEMA ESTOMATOGNÁTICO

La articulación temporomandibular (ATM) forma parte del sistema estomatognático en lo que respecta a su crecimiento y desarrollo, su función en normalidad, y también en su patología. Está ubicada en el centro de un equilibrio anatómico y funcional, que puede ser alterado por disfunciones orofaciales (7).

2.1 CARACTERÍSTICAS GENERALES

La ATM humana es una articulación diartrodial, ya que es una articulación sinovial móvil. A su vez, se clasifica como gínglimo-artrodial, debido a que permite realizar movimientos de bisagra o rotación en un plano (ginglimoide) y al mismo tiempo permite movimientos de deslizamiento o traslación (artroidal) (8).

La anatomía de la articulación está de acuerdo con los requerimientos masticatorios de cada animal. Los mamíferos, son los únicos animales con una ATM altamente desarrollada. En el ser humano, es posible realizar los movimientos de apertura, cierre, movimientos laterales, de protrusión y la combinación de estos. La oclusión no es una relación estática, sino que consiste en todos los contactos exigidos por los

actos funcionales fisiológicos normales, como la masticación y la deglución. La normalidad o anormalidad de la oclusión se determina por la forma en que funciona y por su repercusión sobre los diferentes componentes del sistema estomatognático y no por la alineación de los dientes en cada arcada y su relación estática (8).

La ATM está directamente relacionada a la mandíbula y los músculos masticadores a través de los cóndilos y las inserciones discales de los músculos. Por lo tanto, es muy importante considerar los factores que modifican los movimientos mandibulares y sus consecuencias en la articulación (7). Si se produce un desequilibrio, cualquiera sea la causa del mismo, y éste se instala precozmente y no es tratado, las cascadas de compensaciones de distinta gravedad se constituyen en un riesgo para que ocurra la lesión orgánica y el síntoma dolor–disfunción (4).

2.2 CONCEPTOS ANATÓMICOS

La ATM está formada por el cóndilo mandibular que se relaciona con la cavidad glenoidea del hueso temporal. Entre ambos se encuentra el disco articular. Este disco separa la articulación en dos cavidades sinoviales. La anatomía de la ATM es compleja (Figura 1), ya que estas dos cavidades deben funcionar de manera sincronizada (9). Las estructuras óseas de la ATM sufren cambios durante toda la vida del individuo, ya sea por crecimiento o por adaptación a la función (10).

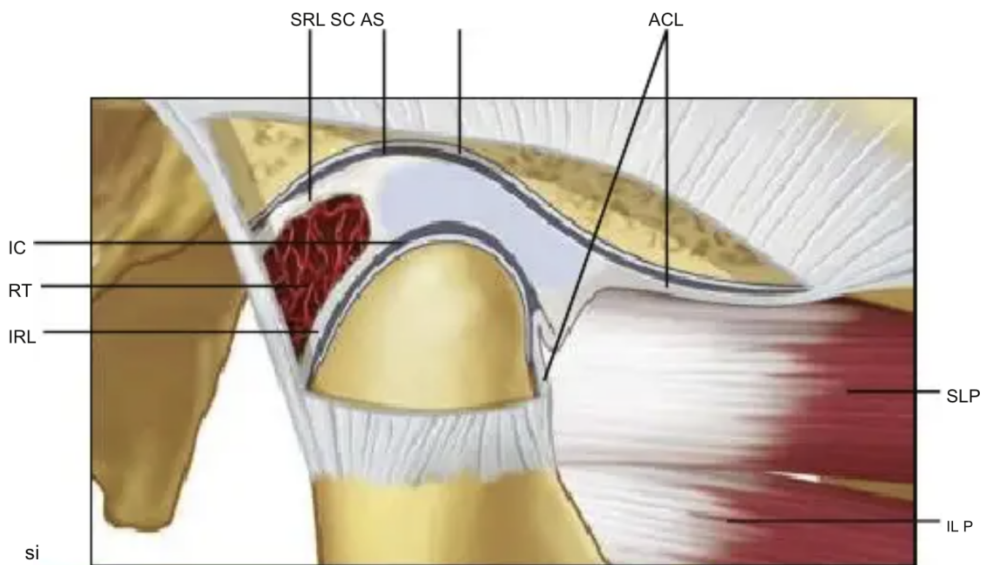


Figura 1. Ilustración de las diferentes estructuras que componen a la ATM en vista lateral (se eliminó la cápsula articular). IRL: lámina retrodiscal inferior. RT: tejidos retrodiscales. IC: cavidad articular inferior. SRL: lámina retrodiscal. SC: cavidad articular superior. AS: superficie articular del temporal. ACL: Ligamento capsular anterior. SLP y ILP: haz superior e inferior del pterigoideo lateral. Fuente: Okeson, Jeffrey. Oclusión y Afecciones Temporomandibulares (12).

2.2.1 Disco Articular

Este disco está formado por tejido conectivo fibroso denso, desprovisto de vasos sanguíneos y fibras nerviosas. Detrás de esta estructura, hay una región de tejido conectivo laxo vascularizado e inervado, conocido como tejido retrodiscal (11).

El disco articular posee la característica de ser más grueso en la periferia que en el centro. En el sector anterior, se fusiona con la cápsula articular, en el polo posterior se divide en dos ligamentos, dando origen al llamado ligamento bilaminar. Rodeando estos ligamentos, se encuentra la cápsula. Hay una diferencia en la composición y la distribución de las fibras del disco, que sugiere la especificidad de las distintas áreas y la variabilidad en la capacidad de resistir la presión y las fuerzas en las distintas zonas (10).

2.2.2 Componentes óseos

La superficie del cóndilo mandibular está formada por cartílago de crecimiento, a diferencia de otras articulaciones sinoviales (en las cuales se presenta cartílago hialino). Se encuentra recubierto por una superficie articular delgada que es esencialmente un tejido articular fibroso denso. Todo este conjunto es sensible a fuerzas de tracción y tiene la capacidad de adaptarse a cierto grado de exigencias biomecánicas concretas. Se debe considerar en los tratamientos de ortopedia u ortodoncia, que las fuerzas de compresión erróneas o en dirección incorrectas, pueden tener consecuencias devastadoras (13). Las paredes internas de la articulación se hallan recubiertas por una fina capa celular, que permitiría el pasaje de nutrientes de las capas más profundas del tejido óseo y cartilaginoso. Otra función de este tejido es crear el líquido sinovial. El disco articular y las superficies cartilaginosas intra-articulares se nutren por imbibición de este líquido. Las superficies articulares constan de células cartilaginosas, sobre una matriz de fibras colágenas y proteoglicatos hidrofílicos que retienen agua. Esta condición le permite a la ATM, tener una rápida respuesta a las presiones generadas y amortiguarlas (10).

La ATM no obtiene su forma adulta hasta que la eminencia articular ha llegado a su completo desarrollo, alrededor de los 12-15 años, cuando se logra la función canina. Por lo general, en esta edad, si bien la eminencia articular alcanza su forma adulta, no posee todavía su tamaño definitivo. Comúnmente obtiene su completo desarrollo entre los 20 y 25 años. En Facultad de Odontología (Universidad de la República), en 1979, se realizó la observación histológica de la superficie articular pre y posnatal. Allí se concluyó que, el tejido responsable del crecimiento del cóndilo persiste en mayor o menor grado en el adulto con variaciones estructurales, pero que, desde el punto de vista fisiológico, sería capaz de poseer potencialidad embrionaria (14).

2.2.3 Músculos y Ligamentos

Los ligamentos articulares podemos clasificarlos como: ligamentos intracapsulares y ligamentos externocapsulares (Figura 2) (10). Estas estructuras tienen varias funciones, pero su propósito general es actuar como limitante en los movimientos excesivos de los diversos componentes de la articulación (13). La capsula articular, es el tejido conectivo fibroso que envuelve y protege toda la articulación. La inserción de fibras capsulares en el disco determina la existencia de dos compartimientos, la supra-discal y la infra-discal (10). El ligamento temporomandibular, se trata de un ligamento suspensorio que tiene como fin limitar el desplazamiento inferior y posterior de la cabeza y cuello del cóndilo. Los ligamentos contralaterales, son los que mantienen firmemente el menisco intraarticular unido a la cabeza del cóndilo (13). Los ligamentos extrínsecos o externocapsulares son aquellos que se encuentran fuera de la articulación: el ligamento esfenomandibular y el ligamento estilomandibular. El primero, se origina desde la espina del esfenoides y se inserta en la pared medial de la cápsula articular, pasa a través de la fisura petrotimpánica y continúa su descenso hasta la língula de la mandíbula (esfenoides, oído medio y mandíbula). El estilomandibular surge del proceso estiloides del hueso temporal hasta el ángulo mandíbula (Figura 3) (15).

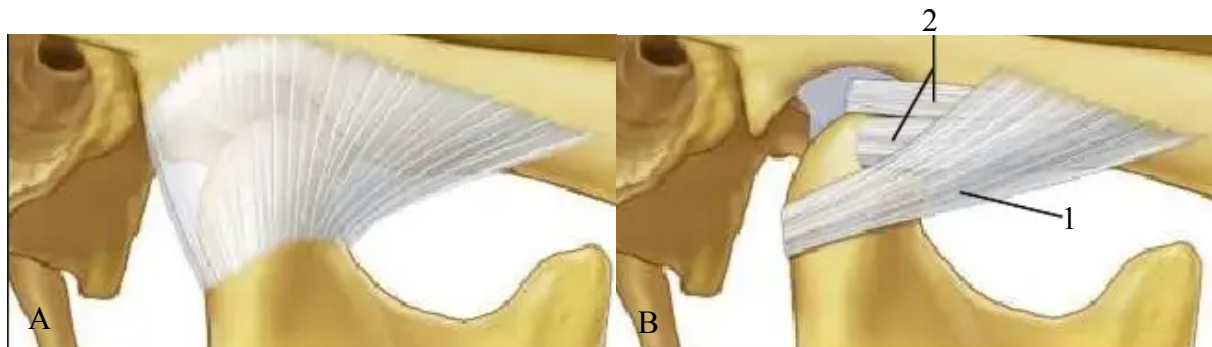


Figura 2. Ilustración de las estructuras ligamentosas de la ATM. Vista lateral. A: cápsula articular. B: ligamento temporomandibular. 1: haz oblicuo externo; 2: Haz oblicuo interno.

Fuente: Okeson, J. Oclusión y Afecciones Temporomandibulares (12).

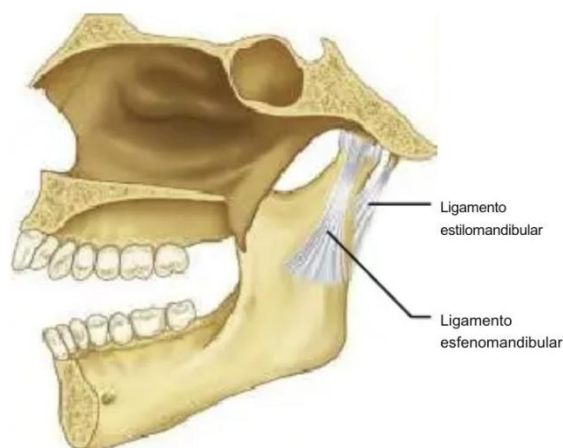


Figura 3. Ilustración de los ligamentos extrínsecos de la ATM. Ligamento estilomandibular y esfenomandibular. Fuente: Okeson, J. Oclusión y Afecciones Temporomandibulares (12).

Todos los componentes esqueléticos del cuerpo humano se mantienen unidos y son movidos por los músculos esqueléticos. La dinámica mandibular es llevada a cabo por cuatro pares de músculos, que en conjunto forman los músculos de la masticación (12). Estos músculos derivan filogenéticamente de la misma masa muscular. En el plano profundo se encuentran el pterigoideo lateral (PL-depresor mandibular) y el pterigoideo medial (M-elevador); y en el plano superficial el masetero (M) y el temporal (T), ambos elevadores. El PL es el único músculo masticatorio que tiene estrechas relaciones anatómicas con la ATM: es intra-articular ya que tiene el mismo origen mesenquimatoso que el disco articular. Debido a su origen fibroso, el disco corresponde en el extremo posterior al tendón de inserción PL que se desliza entre las dos superficies articulares temporal y mandibular, lo que es de gran importancia en la comprensión de la anatomía funcional de esta articulación (16).

Los estudios de Gaudy (17) muestran cómo se insertan varios músculos elevadores en el disco articular. Bonnefoy (16), describe e ilustra, como el músculo temporal tiene inserción en el tendón prediscal, medialmente al masetero y lateralmente al fascículo superior de pterigoideo lateral (Figura 4).

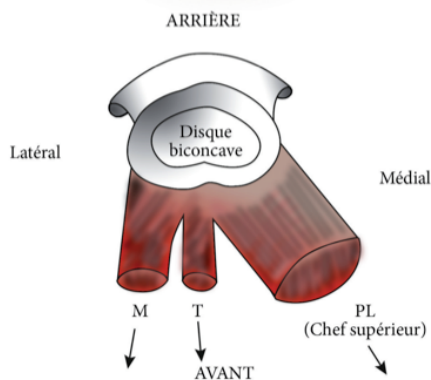


Figura 4. Ilustración de las diferentes inserciones musculares en el complejo disco-cápsula articular. M: masetero; T: temporal; PL: pterigoideo lateral. Fuente: Bonnefoy, C., Chikhani, L., Dichamp, J. Anatomie descriptive et fonctionnelle de l'articulation temporo-mandibulaire (16).

La posición, equilibrio funcional y crecimiento de la mandíbula y de las ATMs son influenciadas por tres grupos musculares: la sistema muscular anterior respiratorio y posterior postural; los músculos de la masticación y los músculos de la lengua (17 músculos distintos). Por lo tanto, las funciones orofaciales, como la respiración, deglución y masticación, influyen directamente en la posición mandibular y la función articular (7).

Todos los músculos elevadores se activan a través de reflejos propioceptivos en relación a la oclusión dentaria. Esto le confiere cierta posibilidad de adaptación a los cambios en la oclusión y del plano oclusal, así como también a las asimetrías

congénitas o del desarrollo, efectuándose una compensación por mecanismos neuromusculares.

2.2.4 Inervación y vascularización

Los nervios responsables de la inervación de la ATM son: el auriculotemporal, el masetero y los nervios temporales profundos posteriores. Todos estos derivan del nervio mandibular (rama del trigémino), después de su paso a través del foramen oval. Los dos últimos son principalmente nervios motores con fibras sensitivas distribuidas en la parte anterior de la cápsula de la ATM (9).

2.3 PATOLOGIA DE LA ATM

La Asociación Latinoamericana de Odontopediatría (ALOP) reconoce que la disfunción de la articulación temporomandibular es una enfermedad multifactorial que puede afectar distintas franjas etarias, incluyendo la primera infancia, los niños y adolescentes. Distingue como principales factores etiológicos: traumatismos, factores oclusales, presencia de hábitos parafuncionales, afectación en la postura, tratamientos de ortodoncia indebidos, factores psicológicos, infecciones bacterianas, entre otros (18). Es también reconocido y descrito en la bibliografía, la artritis rematoidea juvenil, como una enfermedad autoinmune que se presenta en niños menores de 16 años y que afecta a la ATM, provocando alteraciones en el crecimiento facial, maloclusiones de clase II, mordida abierta anterior, desvíos laterales, destrucción de los cóndilos, etc. (19).

En la clínica de Prevención y Ortopedia (P y O) de IUCEDDU, se han tratado con éxito, niños preferentemente en dentición mixta, con TTM relacionados a distintos factores etiológicos (traumatismos, factores oclusales, factores autoinmunes) (20,21,22). Consideramos el abordaje ortopédico temprano, como fundamental para el control de este tipo de patología y el trabajo multidisciplinario para el correcto abordaje de los mismos, siendo necesario para esto un diagnóstico preciso.

En lo que respecta a los factores etiológicos oclusales, el autor Planas P. (5), es uno de los primeros que establece una relación clara entre el equilibrio oclusal, el plano oclusal y la conformación de las ATMs. Este autor expone en uno de sus primeros capítulos: “las lesiones de las ATMs, son una de las principales razones, por las cuales muere la boca” y “bocas poco cosméticas podrían estar equilibradas y lógicamente sobrevivir sin trauma y viceversa, bocas de aspecto estético perfecto tenían grandes traumas por desequilibrios oclusales” (5). Podemos deducir de esta última afirmación, que el objetivo fundamental de cualquier tratamiento, tanto en niños como en adultos, debe ser una oclusión equilibrada y funcional, que permita una correcta función, y no enfocarnos en objetivos estéticos en una oclusión estática. Esto permite reflexionar sobre la importancia del tema y la relevancia de su

conocimiento para el profesional odontólogo, involucrando no solo a los especialistas en ortopedia, sino que a todos aquellos que hagan rehabilitación en adultos.

3. DESARROLLO INTRAUTERINO DE LA ATM

3.1 CONCEPTOS EMBRIOLÓGICOS

La ATM comienza su desarrollo en un período de la vida embrionaria que es posterior al de otras articulaciones. La condensación mesenquimática que forma el cóndilo aparece durante la séptima u octava semana de vida intrauterina, y la del hueso temporal durante la novena (8). Gomez de Ferraris (23) sostiene que, en la octava semana de gestación, se identifican dos blastemas: el condilar y el glenoideo. Éstos se ubican en el interior de una banda de ectomesénquima condensado, que se desarrolla adyacente al cartílago de Meckel y a la mandíbula en formación (Figura 5). El cartílago de Meckel se convertirá posteriormente, en el ligamento anterior del martillo y en el ligamento esfenomandibular (8). El blastema condilar da lugar a la formación del cartílago condilar, porción inferior del disco y cápsula articular. A partir del blastema glenoideo se forman: la eminencia articular, la región posterosuperior del disco y porción superior de la cápsula (18).

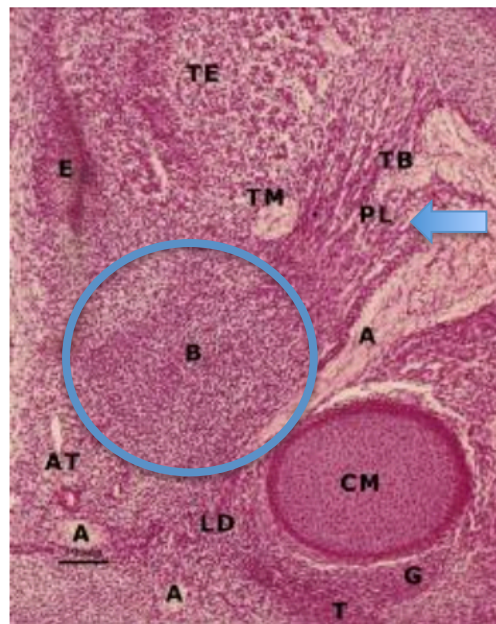

Figura 5. Corte histológico en embrión humano de siete semanas. Se observa el músculo pterigoideo lateral (PL) insertado en el blastema condilar (B). Fuente: Pozo, J. La región posterior de la cápsula de la articulación temporomandibular (24).

La mandíbula se desarrolla en el tejido conectivo embrionario, y lo hace por fuera y lateralmente al cartílago de Meckel (cartílago primario). El disco articular aparece durante la sexta semana de vida fetal, desde el primer arco branquial (8). Durante la decimoséptima semana aparece el cartílago condilar ya formado. El cóndilo y disco

articular comienzan a ponerse en contacto con el hueso temporal. Aproximadamente después de la decimotercera semana del feto, la porción central del disco articular se comprime y se vuelve avascular. En los períodos fetales precoces, el disco está fundamentalmente constituido por una gran cantidad de fibroblastos y escasa cantidad de fibras colágenas. Durante el cuarto mes de vida intrauterina, se produce el aumento en cantidad y espesor de dichas fibras. En el momento del nacimiento se produce la reducción de la cantidad de células y aparecen las fibras elásticas (10). Las superficies articulares continuarán desarrollándose y modelándose durante la vida post natal. El cartílago del cóndilo se desarrolla independiente del cartílago del esqueleto, ya que es un centro de crecimiento específico de la mandíbula (8).

En un estudio realizado por la Universidad Estatal Paulista (UNESP) (25), se pudo concluir a través del estudio de 10 fetos con edades entre 16 y 29 semanas de vida intrauterina, que tanto el contenido fibrilar, el espesor del disco articular; así como la cápsula articular y los cóndilos articulares, sufren modificaciones durante el desarrollo intrauterino. Se determinó que el músculo pterigoideo lateral se inserta en el disco y en la cápsula articular en todas las edades estudiadas. Por otra parte, la maduración de los tejidos articulares, especialmente del disco articular, así como, de los músculos asociados, sugiere que la ATM es capaz de llevar a cabo los movimientos mandibulares, desde la 24^a semana de vida intrauterina. Este estudio sugiere que, desde la vida fetal, las ATMs sufren cambios adaptativos a la función requerida por el periodo evolutivo, lo cual se continúa por el resto de la vida del individuo.

3.2 CINÉTICA INTRAUTERINA DE BASE DE CRÁNEO

La mayoría de las disfunciones articulares de las ATMs, se establecen en los tejidos blandos (músculos, ligamentos, capsula articular, vasos y nervios). Sin embargo, son los tejidos duros (óseo y cartilaginosa) los que establecen la estructura sobre la que asienta la función (13).

La autora Deshayes M. (6) expone los procesos de flexión craneana y sus consecuencias en la morfogénesis del macizo craneo facial, incluyendo las ATMs. Según establece en su obra: “la posición de la cavidad glenoidea, está condicionada por la cinética de la base de cráneo, que determina la rotación de los huesos temporales y su relación con el hueso occipital y esfenoidal”.

La flexión de la base del cráneo intrauterina y postnatal es un proceso ontogénico obligatorio (propio del ser humano), que no tiene la misma amplitud ni rapidez en todos los individuos, ya que va a estar condicionado por determinantes genéticas y ambientales dentro del útero materno. Si bien esto es un hallazgo biométrico, se desconocen los factores de regulación que provocan esa variabilidad. El 80% de la flexión del cráneo se produce en la etapa intrauterina. El occipital actúa como primer determinante de la flexión en el proceso, describiendo una rotación antihoraria y en conjunto con la rotación horaria del esfenoides (Figura 6), se produce el cierre del

ángulo esfeno-occipital. Es un proceso estrictamente individual, con un grado de amplitud variable (Figura 7) (6).

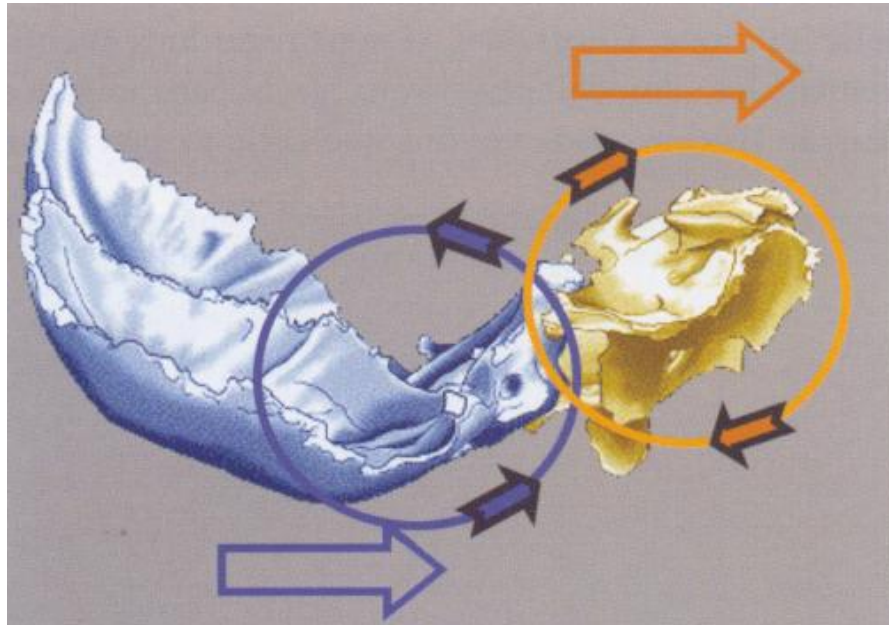


Figura 6. Rotación antihoraria del occipital y rotación horaria del esfenoides. Fuente: Deshayes, M. J. El arte de tratar antes de los 6 años (6).

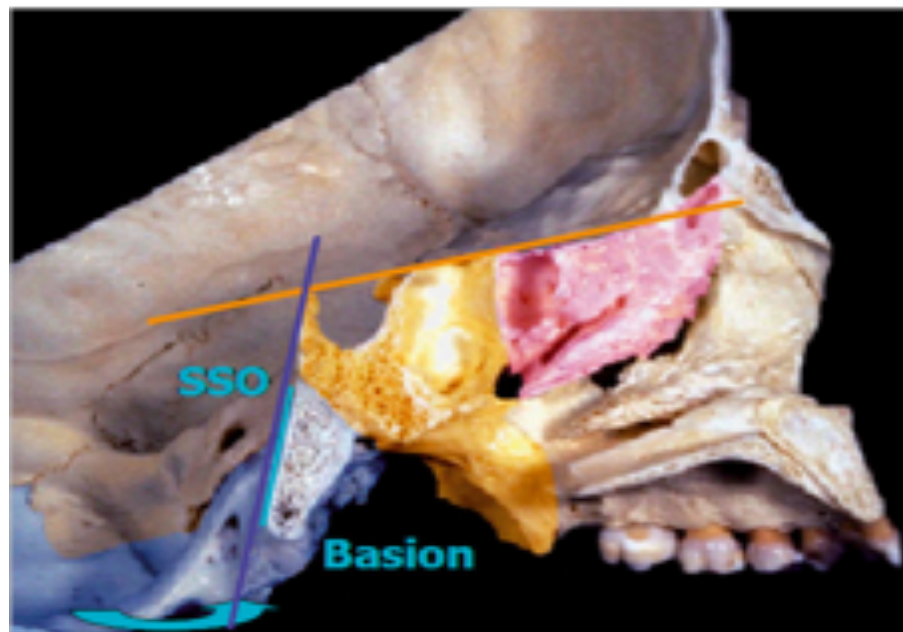


Figura 7. Ángulo esfenoidal. Se produce entre el segmento preesfenoidal (línea naranja) y el segmento postesfenoidal (línea violeta). Éste último está determinado por la unión de los puntos

basion y SSO (sincondrosis esfeno-occipital). Fuente: Deshayes, M. J. El arte de tratar antes de los 6 años (6).

Estos factores craneales repercuten en la oclusión, ya que el maxilar está relacionado con la unidad esfeno-etmoido-frontal y la mandíbula está incorporada a la unidad occipito-temporal (6). Por lo tanto, el mayor o menor cierre de ésta ángulo, condicionará directamente la relación entre las arcadas dentarias. La rotación antihoraria (RA) del hueso occipital, conlleva un cambio en su forma y un efecto de traslación de las pirámides petrosas de los temporales que, como consecuencia, produce un ensanchamiento de la base de cráneo (Figura 8) (6).



Figura 8. Rotación antihoraria del hueso occipital, provocando la traslación de las pirámides petrosas de los temporales. Fuente: Deshayes, MJ. El arte de tratar antes de los 6 años (6).

Podemos decir entonces que, durante el período intrauterino, hay un desarrollo muy activo de la articulación, que se adapta a los procesos evolutivos de esta etapa. Ambas articulaciones están condicionadas en su localización y función, a un proceso ontogénico, en el cual no podemos incidir. Este proceso es estrictamente personal, y va a ubicar las cavidades glenoideas tridimensionalmente. Para lograr una correcta masticación a los tres años, es necesario que el occipital y el esfenoides se remodelen con cinéticas concordantes en rotación anterior. De esta manera, si la flexión es lo suficientemente activa, los temporales pueden alcanzar la capacidad de rotación antero-externa y construir sus cavidades glenoideas lo suficientemente subcraneal. Esta condición arquitectural es básica para el establecimiento de un

equilibrio mandibular óptimo. La cinética de base de cráneo también está mediada por el sistema neuromuscular en relación con la postura intrauterina y del primer año de vida, así como también a las alteraciones en la osificación precoz de las suturas de bóveda (6).

4. DESARROLLO POSTNATAL DE LA ATM

4.1 PRIMER AÑO DE VIDA

Durante el primer año de vida, se producen una gran cantidad de cambios morfológicos en las estructuras craneofaciales. El cráneo del bebé no corresponde a un cráneo de adulto “pequeño”. El crecimiento y desarrollo es un proceso gradual de maduración que comprende a un sistema de órganos y tejidos, que se relacionan a través de las funciones (26). Al momento del nacimiento, el tubérculo articular del temporal es plano, facilitando los movimientos propios del amamantamiento, y las articulaciones se encuentran ubicadas en el mismo plano que el plano oclusal virtual (Figura 9). No se ha desarrollado aún la fosa temporal adulta, que se va conformando de acuerdo con las nuevas demandas posturales y nutricionales (27). El elemento temporal de la ATM no adquiere su forma sigmoide hasta después del nacimiento (26).

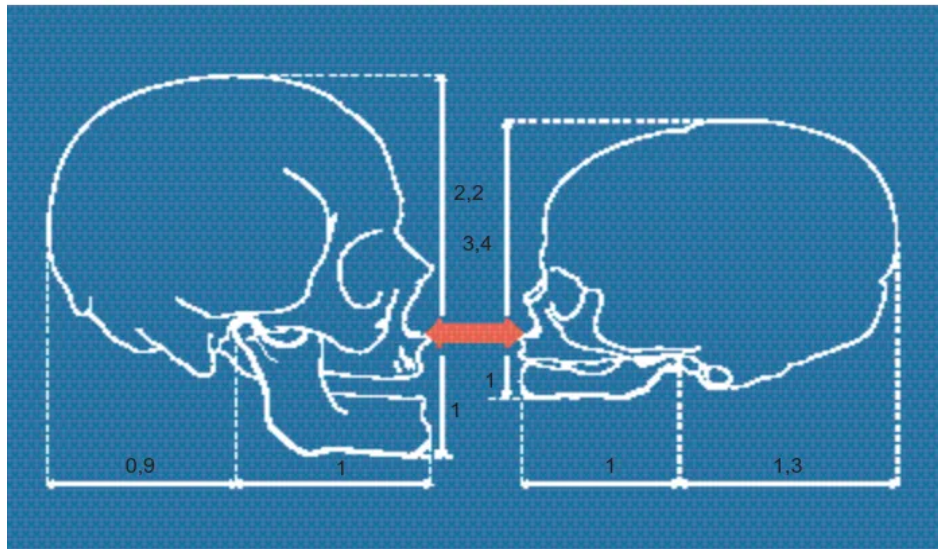


Figura 9. Diferencia entre la ATM en el niño al nacimiento y en el adulto.
Fuente: Alonso, A. Oclusión y Diagnóstico en Rehabilitación Oral (27).

Si bien existe una íntima conexión entre la forma y la función durante toda la vida de un individuo; en períodos de crecimiento y desarrollo, esta relación es determinante en la conformación de las estructuras. Dicho vínculo es dinámico, adaptándose a las características propias del período evolutivo en el que se encuentra. Luego del nacimiento, las necesidades vitales van variando, y el sistema se va adecuando a

esos cambios. Las ATMs, no escapan de esto. Su anatomía se va adaptando a los distintos requerimientos del sistema. La morfología del hueso temporal, es un buen ejemplo del principio de que la forma sigue a la función, actuando como base contra la que se articula el cóndilo mandibular (13). El amamantamiento, es una de las primeras funciones vitales que el bebe debe satisfacer y que le permite alimentarse. Las ATMs presentan en este período, una estructura anatómica que favorece el movimiento de ordeño, con tubérculos articulares poco desarrollados, que permiten un movimiento anteroposterior sin mayores dificultades. Es importante recordar que este movimiento, ya está practicado por el niño desde la vida intrauterina, a través de la succión del pulgar, favoreciendo luego la adaptación al pezón materno (27). Planas (5) establece que el primer punto de excitación neural del desarrollo del sistema estomatognático se localiza en la parte posterior de la ATM. Durante el acto fisiológico del amamantamiento, se produce la tracción de la cabeza del condilo que produce una respuesta de desarrollo mandibular bilateral donde participa activamente el ligamento esfenomandibular.

Con la erupción de las primeras piezas temporarias, se conforma el trípode oclusal (dado por los dientes anteriores y las ATMs). En ese momento comienzan a producirse cambios importantes en la anatomía de las articulaciones, para adaptarse a la alimentación sólida, donde los movimientos requeridos son más complejos. En este período, se produce por primera vez, una posición repetitiva de la mandíbula, estableciéndose la centricidad mandibular, donde la relación de los incisivos ubica a los cóndilos dentro de las cavidades glenoideas (27). Desde el momento que el individuo comienza a masticar, solo se excita el lado de balance, produciéndose respuesta de crecimiento mandibular únicamente de ese lado (5).

4.2 CRECIMIENTO Y DESARROLLO DE LAS ESTRUCTURAS ÓSEAS

Se describe en la bibliografía dos modos básicos de movimiento esquelético que desencadenan el crecimiento de la cara y el cráneo: la remodelación y el desplazamiento. El fenómeno de remodelación se da por procesos de resorción y aposición en el sentido del crecimiento. El desplazamiento, por el contrario, es un movimiento de todo el hueso, que puede darse por el propio agrandamiento (desplazamiento primario) o por el crecimiento de otras piezas óseas (desplazamiento secundario) (Figura 10) (26).

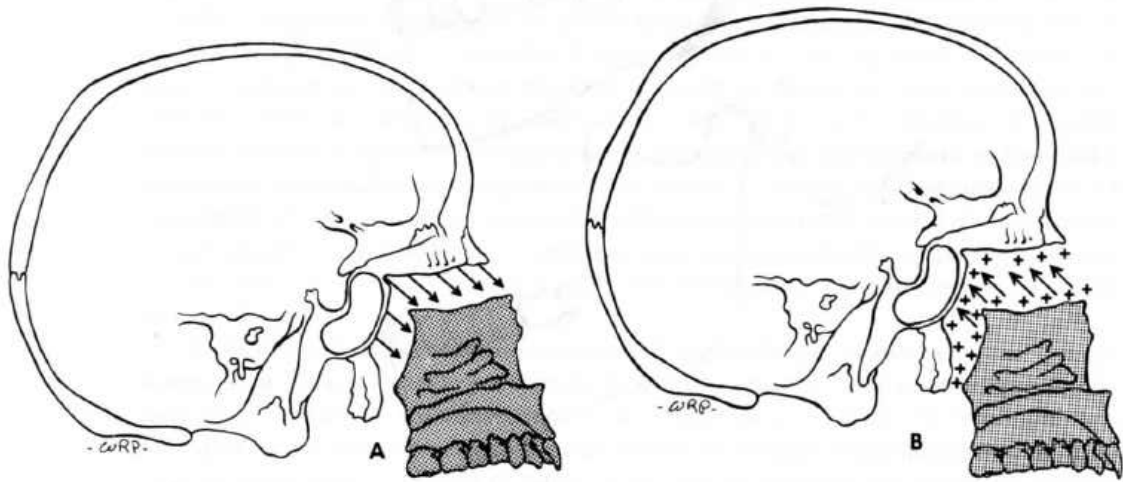


Figura 10. Movimiento de descenso y avance del maxilar superior. A: desplazamiento primario, B: desplazamiento secundario. Fuente: Enlow, DH. Crecimiento máxilo-facial (26).

Por su parte, el crecimiento del macizo facial se da hacia abajo y adelante, con leve rotación anterior. Este proceso sucede por distintos mecanismos (crecimiento de las sincondrosis basicraneales, crecimiento del cartílago del septum nasal, crecimiento sutural, crecimiento funcional y por el desarrollo de las ATMs). La tuberosidad maxilar se desarrolla hacia atrás y crece mientras se produce la probáscula del maxilar, desplazando la pieza ósea que se relocaliza más adelante (26). El maxilar, constituido por la unión de dos huesos maxilares superiores a nivel del paladar óseo, debe ser considerado movable y suspendido de la parte anterior del hueso frontal, por las dos articulaciones suturales fronto-maxilares. Su crecimiento depende de tres movimientos que va a realizar: movimiento de avance, de descenso y/o de báscula (28). El primero de ellos, lo realiza junto con el hueso frontal (26). Antes del primer año de vida, este movimiento se produce como consecuencia del adelantamiento del conjunto fronto-maxilar, por la expansión de la masa cerebral, así como también por el crecimiento del meso-etmoides cartilaginoso y el crecimiento del globo ocular (26, 28). Todo este proceso se genera gracias a la disyunción de la sutura coronal. A partir de los tres o cuatro años y hasta la edad adulta, la expansión cerebral se reduce mucho, por lo que el empuje del maxilar depende de los elementos cartilaginosos de la cápsula y septum nasal (28). El maxilar crece también verticalmente, por la fuerza ejercida por el globo ocular sobre la cara orbitaria (antes de los tres años) y luego por el desarrollo del seno maxilar (se genera una separación entre el piso orbitario y el plano palato-alveolar que desciende como respuesta al impacto masticatorio y a la respiración). El último movimiento es el de báscula. Desde el nacimiento hasta el año, en que el niño se pone de pie y endereza su cabeza, los músculos cervicales actúan induciendo la báscula del hueso occipital hacia abajo y adelante, acompañado por los temporales, el ángulo de la base del cráneo se cierra, y la mandíbula desciende y avanza, arrastrando al maxilar que, al mismo tiempo, bascula hacia delante (Figura 11) (26).

A partir del primer año de vida, el crecimiento del maxilar superior está condicionado directamente por la función masticatoria, involucrando la guía anterior en cada etapa del desarrollo. Además, la presencia de los gérmenes dentarios de los dientes permanentes son un estímulo de crecimiento constante promoviendo la formación ósea a través de su movimiento hacia su canal de erupción. La presencia de agenesias dentarias, son un factor que condiciona el correcto desarrollo del maxilar superior (5).

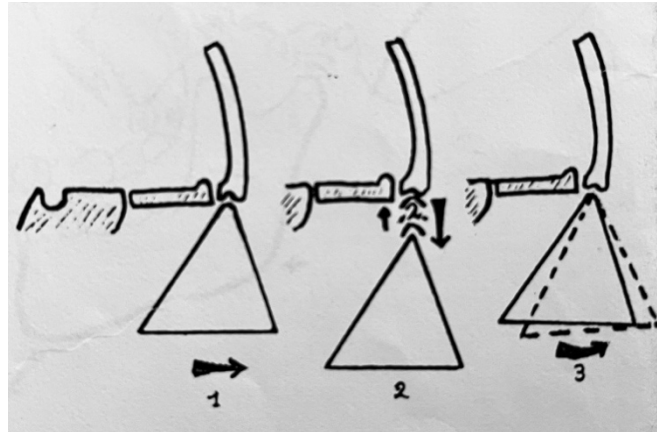


Figura 11. Movimiento de báscula del maxilar superior. Fuente: Delaire, J. Resumen de las principales características del crecimiento facial (28).

En el caso de la mandíbula, el sitio principal del crecimiento está en el cóndilo. La proliferación del cartílago condilar se produce sobre el borde postero-superior, haciendo que la mandíbula se desarrolle hacia adelante y abajo. Un patrón similar de crecimiento al que se observa en el maxilar superior. En sentido vertical, se produce el crecimiento por la formación de los procesos alveolares. En sentido antero-posterior, la mandíbula crece por aposición en el borde posterior de la rama y reabsorción en el borde anterior; y a nivel de la sínfisis, por reabsorción en la cara lingual y aposición den su cara vestibular. Como se mencionó, la organización histológica del cartílago condilar es diferente a la de casi todos los demás cartílagos del cuerpo. Su participación en el crecimiento mandibular, no se produce por crecimiento primario, sino que provee de un crecimiento regional de adaptación funcional, conservando la zona condilar en relación anatómica con el hueso temporal, a medida que la mandíbula se traslada hacia abajo y adelante (Figura 12) (26).

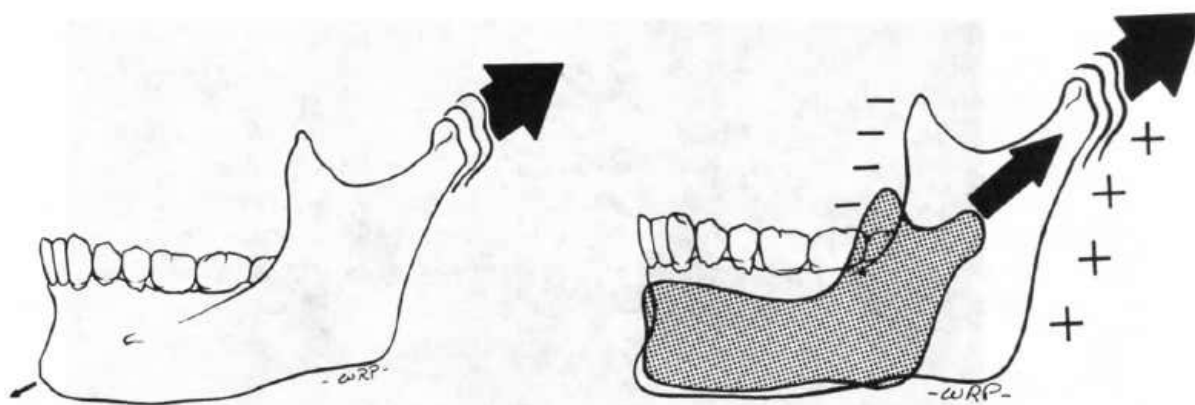


Figura 12. Crecimiento mandibular. Fuente: Enlow, DH. Crecimiento máxilo-facial (26).

Petrovic (29) señala que el cartílago condíleo es un cartílago secundario con crecimiento mixto (primario y secundario). Primario, porque presenta una cofia condílea de naturaleza cartilaginosa, influenciada por factores generales como las hormonas del crecimiento. Secundario, porque responde a estímulos funcionales, influyendo éstos en la cantidad y dirección del crecimiento (29). Las primeras excitaciones neurales comienzan en la parte superior de las ATM del lado de balanceo, por tracción del pterigoideo lateral superior al menisco articular, produciendo como consecuencia el desarrollo postero-anterior de la mandíbula (5). Este concepto de Planas (5), nos orienta en el papel fundamental de estas estructuras en el desarrollo mandibular. Los contornos de las superficies articulares de la ATM continúan modificándose durante toda la vida del individuo, dependiendo de las fuerzas que se ejerzan sobre ellas: este proceso es conocido como adaptación funcional.

Una de las funciones postnatales más importantes de la ATM consiste en producir la cantidad, dirección y sincronización de sus propias reacciones regionales de crecimiento, en relación con los cambios amplios y continuos de las áreas circundantes (26).

4.3 ATM Y PLANO OCLUSAL

Las ATMs y el plano oclusal (PO) van conformándose el uno al otro a lo largo de todas las etapas evolutivas del aparato masticatorio (existe una interdependencia entre PO y ATMs) (5). A su vez, el PO depende del desarrollo y posición de los maxilares superior e inferior, y éstos se relacionan con la base de cráneo anterior y posterior respectivamente. El desarrollo del maxilar superior está condicionado por la flexión del esfenoides y la mandíbula, se relaciona con los huesos temporales a través de las ATMs (6).

A medida que se va completando la dentición caduca, se va produciendo el descenso del plano oclusal, y el desarrollo de las ATMs (Figura 13). Se produce un crecimiento vertical de los rebordes alveolares junto con el crecimiento de la rama mandibular. El PO que inicialmente se ubicaba a nivel de las articulaciones, va descendiendo, paralelo al plano artropométrico de Camper. Este plano desciende con una resultante hacia abajo y adelante y con una leve rotación anterior, en virtud de la dirección de las líneas de desarrollo que determinan los centros de crecimiento del maxilar (26). Distintos estudios en la última década, han relacionado el plano de Camper con el plano oclusal (30, 31, 32).

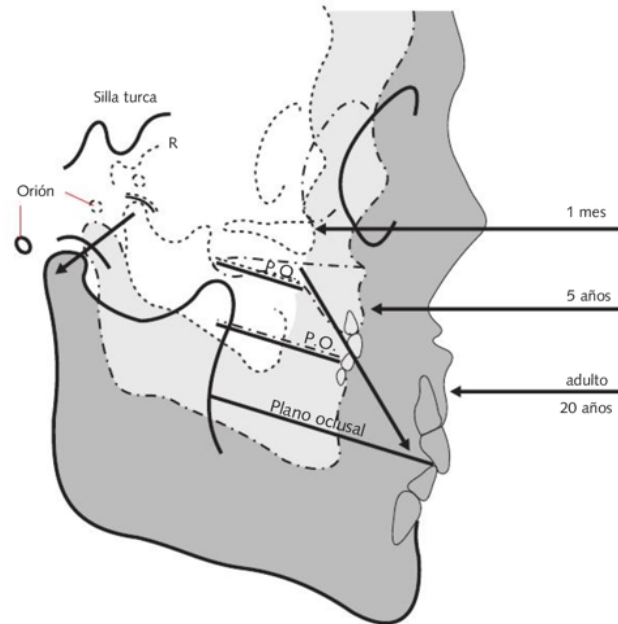

Figura 13. Descenso del plano oclusal en concordancia con el sentido de crecimiento del maxilar y la mandíbula: adelante y abajo. Fuente: Alonso, A. Oclusión y Diagnóstico en Rehabilitación Oral (27).

A través del PO podemos realizar el examen funcional del aparato masticatorio y corregirlo precozmente. En el caso que fuera disfuncional, se van estableciendo los nuevos patrones masticatorios y el PO se va desarrollando de acuerdo con la actividad neuromuscular, produciéndose distintos grados de inclinación en los tres planos del espacio. De aquí la importancia de diagnosticar la condición de la base de cráneo relacionándola con el PO y la estructura de los maxilares (5).

4.4 UBICACIÓN DE LAS CAVIDADES GLENOIDEAS

La cinética de la base craneal influye directamente en la conformación arquitectónica del macizo facial, e influirá directamente en la relación de ambos maxilares. Cuando se establece una rotación anterior en sentido antihorario, se producen características que, en caso de darse en exceso, pueden contribuir a una maloclusión de clase III.

En caso de darse el remodelado de tipo rotacional horario, se contribuye al equilibrio facial de clase II (Figura 14) (33). En este caso, esta posición distal de las cavidades glenoideas impide realizar una correcta dinámica mandibular, limitando los movimientos del cóndilo del lado de no trabajo (movimiento de traslación).

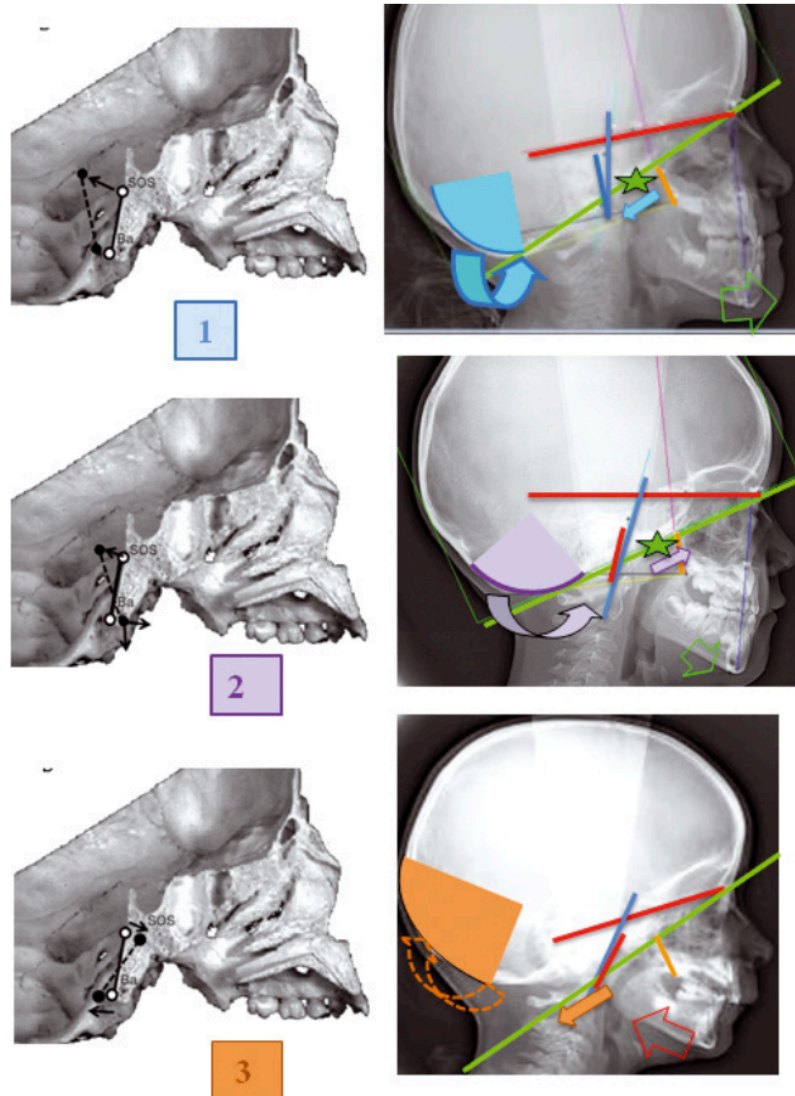


Figura 14. Distintas cinéticas occipitales y su efecto en la oclusión. 1: Verticalización del basio-occipital sin mesialización del basion que favorece a la clase III. 2: Verticalización del basio-occipital con mesialización del basion. 3: Débil verticalización del basio-occipital, sin mesialización del basion que favorece a una clase II. Fuente: Deshayes, MJ. Estudio de la relación entre morfología craneofacial y oclusión en dentición temporal: remodelación occipital y singularidades basicraneales determinantes de la oclusión (33).

Las ATMs son dos articulaciones que corresponden a un hueso impar: la mandíbula. Por lo tanto, todo lo que suceda en una de ellas, va a incidir directamente sobre el equilibrio de la otra. A los cuatro años de edad, la articulación posee muchas de sus

características adultas (26). Es fundamental para una correcta función de las ATMs, que las cavidades glenoideas se encuentren ubicadas en el mismo eje, rigurosamente simétricas, como cita Deshayes (6). Esto permitirá una función muscular sin sobrecargas ni sobreextensiones, con movimientos de lateralidad simétricos en amplitud, con igual desplazamiento condilar sobre la pared posterior y lateral del tubérculo articular. El cóndilo tendrá un buen acople en todo su recorrido con el disco articular y habrá ausencia de ruidos o dolores durante la función. Del mismo modo, es importante que permita un movimiento protrusivo sin latero desviaciones y con una correcta guía anterior funcional de acuerdo con la edad, que protejan las estructuras dentarias y musculares del sistema.

La flexión cinética del cráneo esfeno-occipital determina el rango de rotación anterior y externa (RA/RE) del temporal y, por lo tanto, la situación de las cavidades glenoideas durante el desarrollo del niño. Si bien el 80% se da en la vida intrauterina, sigue sucediéndose en los primeros años de vida postnatal. Si este proceso se da de manera fisiológica, permitirán una posición subcraneana de ambas cavidades, que favorezcan una correcta función articular (6). La remodelación occipital provocará la frontalización de las pirámides petrosas de los huesos temporales. Esto se acompaña de una remodelación intratemporal que reposiciona la cavidad glenoidea (Figura 15) (34).

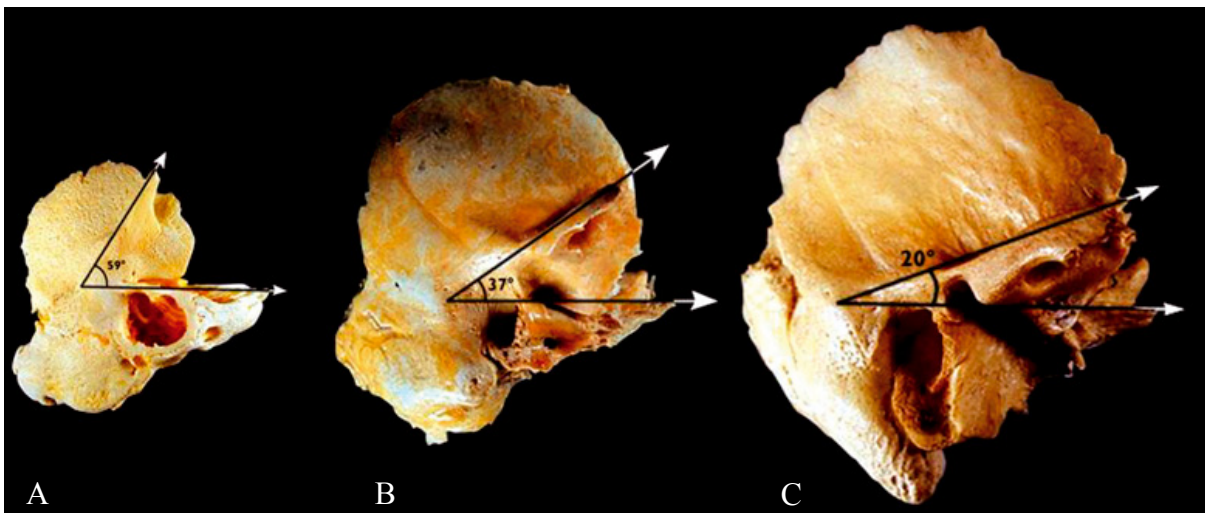


Figura 15. Remodelación intratemporal que reposiciona la cavidad glenoidea. A: en el feto en posición latero craneal. B: en el neonato. C: en el adulto, donde se vuelve subcraneal. Fuente: Deshayes, MJ. Tratamiento ortopédico de asimetrías antes de los seis años o cómo simetrizar el crecimiento craneofacial y optimizar el funcionamiento temporomandibular (34).

Cuando ambas cavidades glenoideas se encuentran en una correcta posición, permitirán que se realicen los movimientos de abrir, cerrar y protrusión sin desvíos. Además, se dan los movimientos de lateralidad con ángulos funcionales masticatorios de Planas (AFMP) simétricos, asegurándose una masticación y deglución fisiológicas, que junto a la respiración normal constituyen los estímulos

para el crecimiento y desarrollo de los maxilares (5). Cuando se produce una correcta cinética esfenoidal, ambas apófisis pterigoideas se ubican a un mismo nivel vertical, asegurando la horizontalidad del PO de la arcada superior y su paralelismo con el plano podal (6). En la mandíbula, si la frontalización petrosa de los dos huesos temporales es rigurosamente simétrica en los tres planos del espacio, la posición de las cavidades glenoideas y su orientación permite un movimiento mandibular lateral simétrico (6). Es indispensable para que se establezca una correcta función masticatoria a los tres años, que el occipital y el esfenoides se remodelen con cinéticas concordantes en rotación anterior (antihoraria y horaria respectivamente). En este caso, los temporales pueden alcanzar la capacidad de rotación antero-externa óptima y construir su cavidad glenoidea suficientemente subcraneal. Esta condición es básica para el establecimiento de un equilibrio mandibular óptimo (6).

Si esta flexión basicraneal adquirida a los tres años es excesiva, genera una posición espacial del cuerpo mandibular demasiado avanzada y un funcionamiento precoz de los temporales en RA/RE, de modo que los movimientos de lateralidad ejercidos desde la primera infancia tienen una gran amplitud y estimulan el crecimiento mandibular, favoreciendo el establecimiento de una clase III. Si la flexión adquirida, por lo contrario, es deficiente, la mandíbula permanecerá en una posición retrusiva. En este caso, los temporales tienen componentes de RA/RE muy limitados que favorecen la rotación posterior. Esto promueve movimientos de lateralidad cortos o prácticamente inexistentes, ya que las cavidades glenoideas no están en una posición suficientemente subescamosa. Esta situación genera un remodelado óseo con una mayor profundización de la cavidad glenoidea, un tubérculo articular pronunciado, que obliga al cóndilo a realizar un movimiento de traslación más marcado pudiendo presentar limitación en su amplitud.

En los esquemas siguientes, se puede observar las diferencias que se presentan en las dinámicas mandibulares (Figura 16), cuando estamos frente a una flexión acelerada (con movimientos mandibulares amplios y cavidades glenoideas aplanadas) y una flexión ralentizada (con movimientos mandibulares muy limitados, donde preponderan movimientos de abrir y cerrar, con cavidades glenoideas profundas).

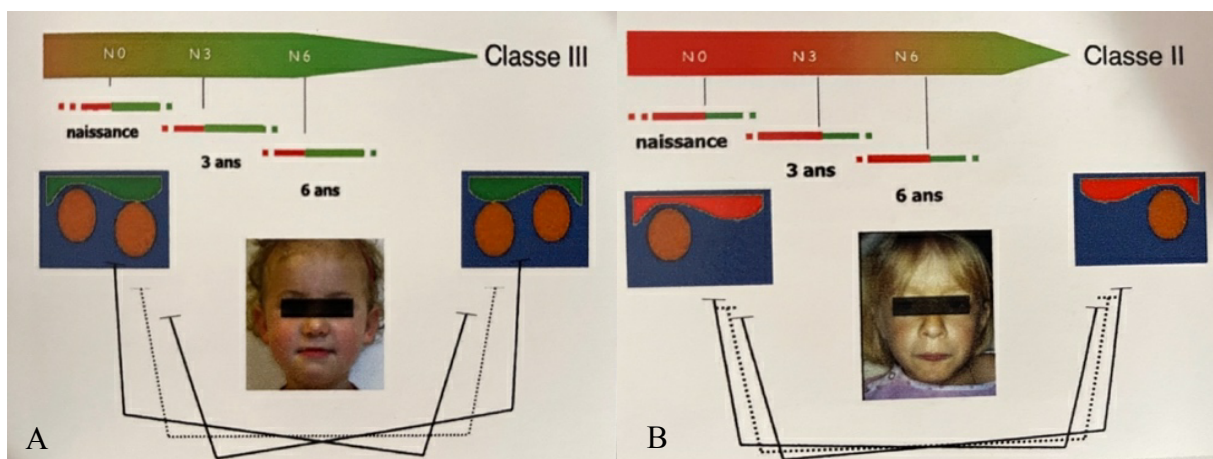


Figura 16. Distintas dinámicas mandibulares, dependiendo la flexión craneana. A: flexión excesiva con cavidades glenoideas poco profundas que permiten movimientos laterales amplios favoreciendo el establecimiento de una clase III. B: flexión deficiente con cavidades glenoideas profundas que limitan los movimientos laterales, favoreciendo el establecimiento de una clase II. Fuente: Deshayes, M. J. El arte de tratar antes de los 6 años. (6).

Si bien se conoce que no todos los niños logran concordancia entre la RA/RE del temporal a los tres años, es fundamental que sea lograda antes de los seis años. Esto es importante para que las cavidades glenoideas se ubiquen en una posición adecuada, favoreciendo una dinámica mandibular equilibrada, con un sistema trabajando en armonía y equilibrio (6).

Otro aspecto a destacar es la ubicación del PO, el cual deberá ser paralelo tridimensionalmente al plano de Camper. El establecimiento de un PO funcional es primordial y básico durante el tratamiento temprano, por su relación directa con la función y estabilidad a largo plazo. El PO se convierte en un factor determinante en la posición tridimensional de la mandíbula. Los AFMP deberán ser simétricos durante toda la etapa de primera dentición (temporaria y mixta temprana). Esto permite una función y conformación articular simétrica, y proporciona un desarrollo armónico del cuerpo mandibular y del tubérculo articular, que aseguran una correcta masticación unilateral alternada. Para ello, el niño debe alcanzar los seis años, con un desgaste dentario que permita los movimientos laterales y protrusivos en isodaquia. Según Alonzo (27), los movimientos horizontales bilaterales totales, deben perdurar hasta que se organiza la guía anterior y los molares entren en oclusión. De esta manera, se estimulan distintos circuitos neurales que favorecen el desarrollo de los maxilares y la conformación maxilo facial de manera armoniosa, con AFMP cercanos a los 0° (5).

5. ASIMETRÍAS CRANEANAS

Hasta aquí, hemos descrito los procesos de ejecución simétrica de la flexión basicraneal, con la consecuente simetría oclusal, a través de un equilibrio dinámico.

Se abre un nuevo gran capítulo, cuando comenzamos a indagar en anomalías asimétricas. Es decir, cuando se produce la pérdida de esta simetría en el fenómeno de flexión basicraneal, dando como resultado una desarmonía estructural y funcional (6). En la década de los 70', Jean Delaire (35) ya establecía una relación directa entre las asimetrías de la base de cráneo y las asimetrías faciales.

5.1 EFECTOS EN EL DESARROLLO DE LOS MAXILARES

Las asimetrías craneanas tienen repercusiones notorias a nivel dento-facial, influyendo directamente en el crecimiento y desarrollo del maxilar y de la mandíbula. Si el esfenoideas, en su cinética de rotación anterior, se comporta distinto a ambos lados, repercutirá en una falta de simetría entre un hemimaxilar y el otro. El maxilar será asimétrico, las suturas maxilopalatinas estarán desplazadas y de un lado existirá mesialización de las unidades dentarias a causa de la separación sutural del hueso palatino (6). Tampoco se producirá una simetría en la altura de los procesos de la pterigoides, obteniendo así una cinética diferencial también de ambos huesos temporales y en la posición de ambas órbitas (Figura 17). Esto da como resultado, una asimetría intra-arcada con un desfase de la sutura maxilopalatina (Figura 18) (34). Los temporales, por defecto, tendrán distinta dinámica de rotación, ya que estarán relacionados a un esfenoideas completamente asimétrico, dando como resultado dos cavidades glenoideas ubicadas en distinto eje, y un maxilar superior asimétrico, que se relacionará de esta manera con una mandíbula en crecimiento. Aquí nos encontramos con un factor condicionante importantísimo para el buen o mal funcionamiento de las ATMs.

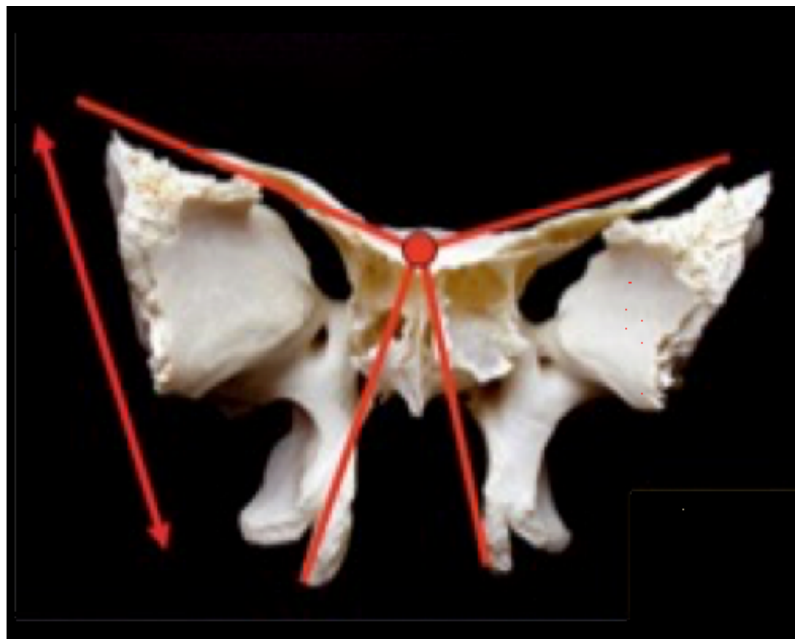


Figura 17. Esfenoides con cinética diferencial de ambos lados. Se observa la distinta altura de las pterigoides. Fuente: Deshayes, MJ. Tratamiento ortopédico de asimetrías antes de los seis años o cómo simetrizar el crecimiento craneofacial y optimizar el funcionamiento temporomandibular (34).

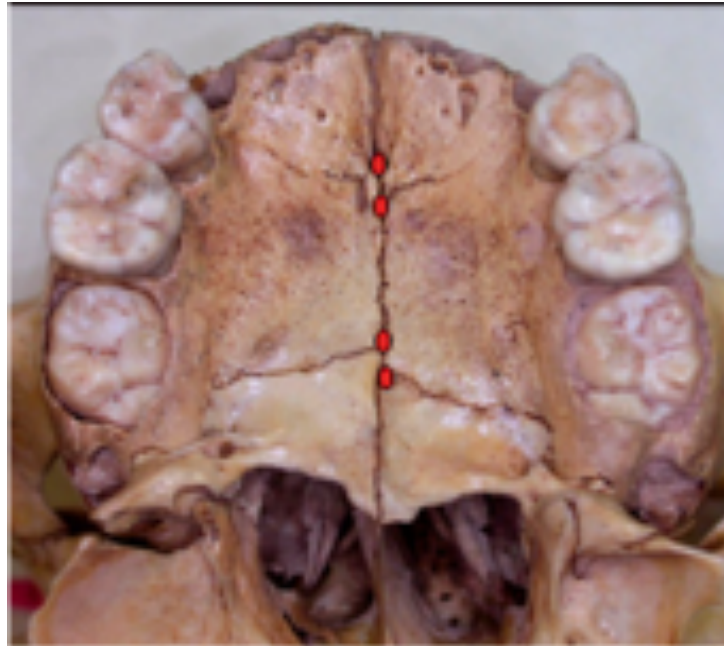


Figura 18. Maxilar superior asimétrico. Se observa el desfasaje de la sutura maxilo-palatina. Fuente: Deshayes, MJ. Tratamiento ortopédico de asimetrías antes de los seis años o cómo simetrizar el crecimiento craneofacial y optimizar el funcionamiento temporomandibular (34).

5.2 PLAGIOCEFALIAS Y ATM

Los procesos por los cuales se producen estas asimetrías no están del todo esclarecidos. Durante el periodo intrauterino y en el primer año de vida, se pueden desarrollar malformaciones genéticas o posicionales, que pueden ser factores de riesgo para las mismas. Las plagiocefalias por ejemplo, se presentan de forma frecuente y se consideran un factor de riesgo de disgnasias y trastornos de las ATMs.

La plagiocefalia es una deformidad del cráneo del neonato, por aplanamiento de sus estructuras óseas. En la bibliografía están descritas dos tipos de plagiocefalias (36). La plagiocefalia posicional es de “carácter externo”, porque está producida por fuerzas mecánicas externas que actúan sobre las suturas dentro del útero o luego del nacimiento (Figura 19). Por otro lado, la plagiocefalia craneosinostótica, como todas las craneosinostosis, se debe a factores intrínsecos que afectan a las propias suturas craneales. Son diversas las causas de este tipo de deformaciones: posiciones fetales prolongadas, embarazos múltiples, anomalías uterinas, macrocefalia, grandes fetos, partos con fórceps, etc. Después del nacimiento, son también muy numerosas las causas que pueden ocasionar o agravar esta

deformación por moldeamiento: el apoyo sistemático de la cabeza en la región occipital de un lado o bilateralmente durante el sueño o en períodos de despertar, una posición elegida por el lactante sin una razón clara, entre otros. Es frecuente que los niños que ya nacen con una asimetría puedan empeorar su cuadro por adoptar la postura de apoyarse sobre el lado aplanado (8).

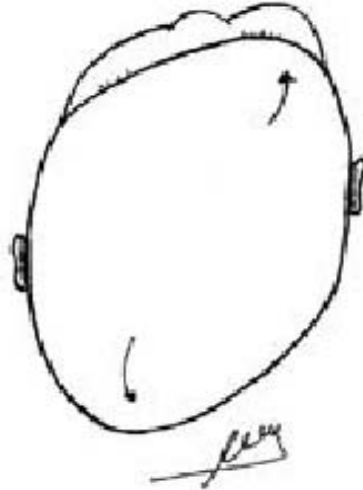


Figura 19. Esquema de plagiocefalia posicional derecha. Se observa la región occipital, parietal y frontal deformadas. El pabellón auricular puede estar adelantado en el lado de la lesión e incluso también, la apófisis cigomática. Fuente: Esparza J., Hinojosa J., Muñoz M^a J., Romance A., García-Recuero I., Muñoz A. Diagnóstico y tratamiento de la plagiocefalia posicional: Protocolo para un Sistema Público de Salud (36).

En 2007, Baumler y cols (37) realizaron un estudio a partir de exploraciones tridimensionales de niños con plagiocefalias sin sinostosis, separándolos en dos grupos: plagiocefalias frontales y plagiocefalias occipitales. Se analizó la posición de la mandíbula con respecto a la base del cráneo y su asimetría intrínseca. El estudio dió como resultado que, en plagiocefalias occipitales, la mandíbula era simétrica, mientras que en plagiocefalias frontales eran asimétricas. Esta asimetría estaba presente a nivel del cuerpo y se desarrollaba de dos formas: en un 68% la asimetría mandibular era compensada por la asimetría de la base del cráneo; y en un 22% la asimetría mandibular empeoró la de la base de cráneo. En ambos casos la posición del cóndilo mandibular acompañaba la asimetría de la base del cráneo y la asimetría de la ATM era secundaria. Además de la asimetría de la posición de la ATM, hubo una asimetría mandibular intrínseca en plagiocefalias frontales que no se encontró en las occipitales. Esta asimetría de la mandíbula era variable, pero en la mayoría de los casos tendía a compensar la asimetría de la base del cráneo que era más importante en las frontales. Este estudio concluye que “el riesgo de tener asimetría de la oclusión dental parece más importante en las frontales que en las occipitales, y un seguimiento de ortodoncia parece estar justificado para estos niños”.

En otro estudio realizado en 2016 por Kluba y colaboradores (38), encontraron más alteraciones ortodónticas en un grupo de niños con plagiocefalia comparado con otro sin plagiocefalia. Hallaron especialmente más frecuencia de maloclusiones de clase II, contactos borde con borde y desviaciones de la línea media.

En todos estos trabajos, se concluye que hay una relación estrecha entre las asimetrías craneanas y la asimetría de la ATM, así como descompensaciones en la oclusión dentaria. Las plagiocefalias son cada vez más estudiadas y tratadas, siendo esto un verdadero tratamiento precoz de futuras lesiones articulares (Figura 20). Si bien el rol del odontólogo no es el tratamiento de este tipo de patologías, sí es importante el conocimiento y la evaluación de éstas, así como tenerlas presente como factor de riesgo en disgnacias y TTM. Se debe indagar sobre el primer año de vida del paciente, y conocer las afecciones que tuvo en este período, incluyendo este tipo de patología.

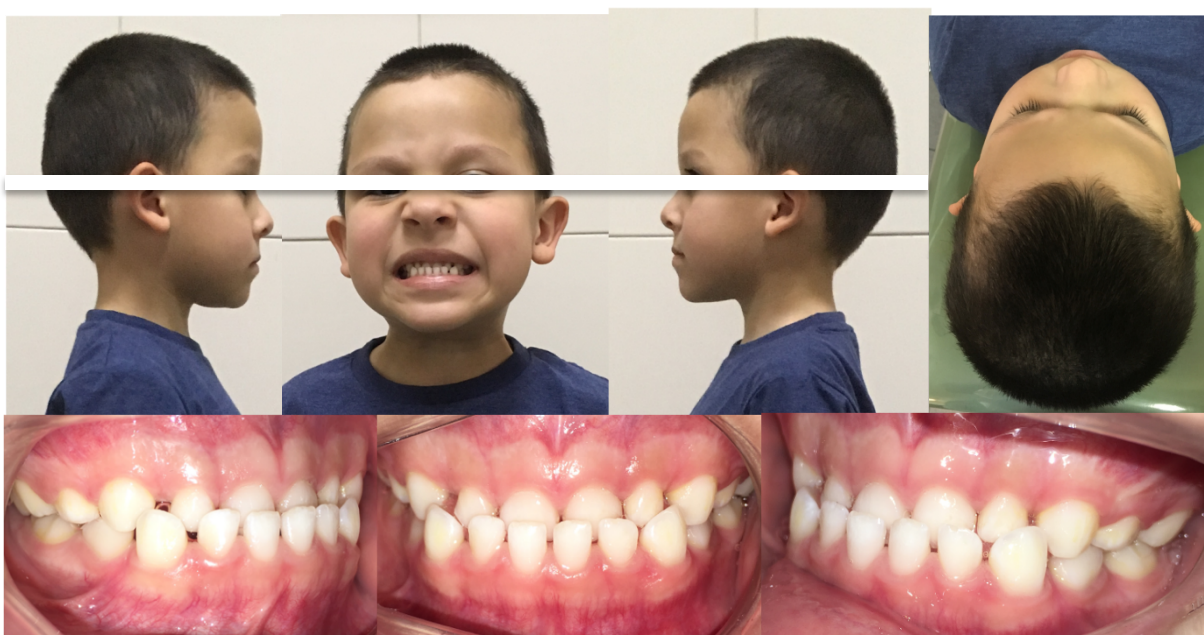

Figura 20. Paciente con diagnóstico de plagiocefalia asociado a maloclusión severa. Fuente: Clínica de Prevención y Ortopedia (PyO) IUCEDDU. Gentileza Dra. Verónica Camacho.

6. DIAGNÓSTICO TEMPRANO

El diagnóstico de un desequilibrio esquelético de origen multifactorial, es siempre de difícil abordaje, debiéndose tener en cuenta factores anatómicos y funcionales para la detección precoz del mismo. Las asimetrías craneanas, por ejemplo, se presentan en los tres planos del espacio y se manifiestan a nivel de los tres tercios faciales. Sin embargo, es más fácil detectarlas a nivel del tercio inferior. La prevención implica diagnosticar y tratar las asimetrías desde el nacimiento y en especial hasta que el niño adquiere la bipedestación estable (34). Es este momento, en el primer año de vida, es donde el ortopedista debe trabajar en conjunto con el osteópata y/o

27

fisioterapeuta. Hablar de tratamiento temprano (precoz) en ortopedia maxilar, significa comenzar antes de la erupción de los primeros molares permanentes. Aquí intervienen el odontopediatra y el ortopedista maxilofacial con apoyo del psicomotricista. Katzberg en 1985 (39), fue uno de los primeros autores en identificar alteraciones en las medidas cefalométricas, esqueléticas y dentoalveolares, resultantes del establecimiento en etapas tempranas de trastornos de la ATM.

6.1 IMPORTANCIA DEL DIAGNÓSTICO EN PRIMERA DENTICIÓN

El diagnóstico y tratamiento temprano, está fundamentado en procesos de crecimiento y desarrollo neuropsicomotriz antes de los seis años. Se considera esta edad, porque el niño va adquiriendo nuevas funciones y destrezas y las entrena sobre un terreno de alta plasticidad. Esto permite el restablecimiento o ajuste permanente de una funcionalidad simétrica y equilibrada del sistema, con una ATM en armonía con las múltiples demandas funcionales del aparato masticatorio en relación con las demás estructuras que componen el sistema masticatorio (40). En el Instituto Universitario Centro de Estudios de las Disgnacias del Uruguay (IUCEDDU), se extiende el tratamiento temprano al período de primera dentición, considerando al mismo una etapa de desarrollo del sistema masticatorio, que comprende el período de dentición temporaria pura y su etapa inmediata de comienzo de recambio de la zona incisiva y erupción de molares seis antes que entren en oclusión (Figura 21) (41).

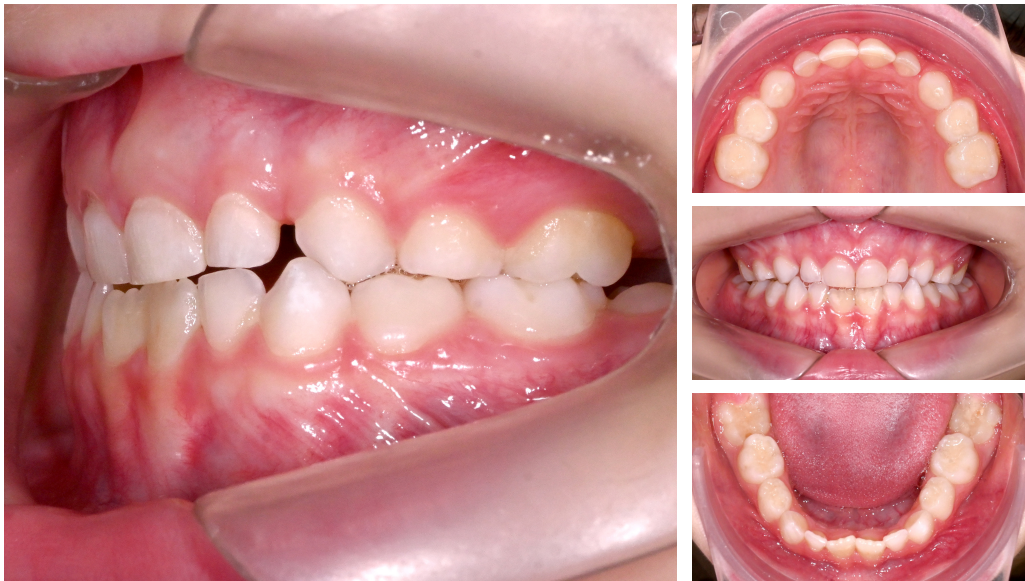

Figura 21. Primera dentición: período que ocurre desde la erupción del primer diente temporario, hasta que se produce la oclusión de los primeros molares permanentes y el recambio de la zona incisiva. Fuente: Clínica PyO IUCEDDU.

La situación anómala del PO, también es un factor etiológico para el establecimiento de una actividad mal equilibrada de las ATMs (5). Durante el crecimiento del

individuo, el PO va cambiando su posición, pero siempre conservando una inclinación compatible con la guía anterior y la guía condílea, para que se generen los reflejos neuromusculares que coordinen y permitan el buen funcionamiento del aparato masticatorio en salud (27). La ortodoncia está aceptando estos conceptos preconizados por la ortopedia funcional, en aras de la estabilidad de sus tratamientos. La bibliografía menciona que: “el establecimiento del PO es primordial y básico durante el tratamiento de una maloclusión, porque tiene una relación directa con la funcionalidad y estabilidad del tratamiento a elegir, y dependerá en gran medida de la armonía y buen funcionamiento de las ATMs, ya que ambas deber tener una relación de sincronía funcional completa” (40). El PO tiene una relación directa con la función masticatoria, y ésta tiene la capacidad conformadora de las estructuras óseas de base de cráneo y maxilares a través de la actividad neuromuscular que genera, devolviendo el equilibrio con las ATMs. Por lo tanto, la estabilidad del tratamiento a largo plazo va a depender del buen funcionamiento de las ATMs y su compatibilidad con el PO (5).

La repercusión clínica de una oclusión no equilibrada, implica un microtraumatismo continuo en la articulación, cuya gravedad dependerá del grado de interferencia y la respuesta de los tejidos articulares. En los últimos años, los trabajos que demuestran la nociva influencia de las interferencias en la articulación, han ampliado su campo de estudio al aspecto postural. Ellos evidencian que determinados grupos musculares relacionados con la ATM también pueden verse afectados de manera evidente, influyendo de forma indirecta en la articulación a modo de dolor miofascial heterotópico (43).

Clásicamente se sostiene que la desarmonía oclusal provoca tensiones sobre la ATM, causando desviaciones de la línea media y/o la pérdida de la dimensión vertical. Al considerar la desarmonía oclusal como causa de disfunción articular, es necesario estudiar dos relaciones de la oclusión: la anatómico-estática y la oclusal-funcional, que serán debidamente tratadas por el especialista (43). Existe, sin embargo, como ya mencionamos, un factor etiológico aún más precoz, que se instala en el niño antes de la erupción de las piezas temporarias, y que debe ser tratado antes de los seis años de edad: las asimetrías craneanas.

A continuación, surgen ciertas interrogantes que trataremos de despejar: ¿Cómo podemos diagnosticar precozmente una asimetría craneana?, ¿Cómo podemos observar clínicamente la cinética del temporal?, ¿Qué consecuencias a nivel maxilo-facial presentan dichas asimetrías?, ¿Cómo podemos anticiparnos a la instalación de problemas articulares por asimetrías estructurales?, ¿Cuándo podemos actuar?, ¿Hasta qué edad podemos tener injerencia en la base de cráneo?, ¿Cómo podemos abordar nuestros casos de asimetría, para tener cavidades glenoideas correctamente ubicadas, que permitan una función simétrica y armoniosa de ambas articulaciones?, ¿Cómo podemos diagnosticar la situación del plano oclusal a edades tempranas?, ¿Cómo podemos funcionalizar ese plano oclusal?.

El diagnóstico precoz de una asimetría craneana comienza en el neonato, cuando valoramos e indagamos sobre cuestiones inherentes al embarazo y al parto. Aunque como profesionales ortopedistas, no podemos tener injerencia terapéutica en estas edades, sí debemos formar parte del equipo que acompaña el crecimiento del bebé desde el nacimiento. Son muchas las observaciones que podemos realizar en el lactante y asesorar a los padres cuando detectamos una desarmonía en el desarrollo (Figura 22).



Figura 22. Observación de asimetrías en lactantes. Se puede apreciar la diferencia en la altura de las comisuras, las orbitas y las orejas. Fuente: Deshayes, MJ. Tratamiento ortopédico de asimetrías antes de los seis años o cómo simetrizar el crecimiento craneofacial y optimizar el funcionamiento temporomandibular (34).

¿Cuándo debemos sospechar de asimetrías craneanas en este período? A partir de la visualización de los rodetes dentarios, la valoración de la posición de amamantamiento, la forma en la que acomoda el chupete, mirando la sonrisa, observando la bóveda craneana de frente y de arriba, observando la presencia o ausencia de desvíos en el cierre cuando bosteza, detectando planos oclusales virtuales más altos de un lado que del otro, etc. Todos estos parámetros, nos hacen sospechar de una cinética asimétrica de los huesos craneales, ya sean por torciones a nivel esfenoidal y occipital (en estos casos vemos apófisis pterigoideas más altas de un lado que del otro, por ejemplo); rotaciones, flexiones laterales, o el “strain” lateral, que es una forma compleja de asimetría que se desarrolla en la sincondrosis esfeno-occipital (6). Todos estos tipos de asimetrías derivarán en una posición asimétrica de las cavidades glenoideas, incluso antes de la erupción dentaria, constituyéndose en un factor etiológico temprano de origen congénito en el desarrollo de patologías de la articulación (34).

Con la erupción de las primeras piezas dentarias, podemos evaluar ciertos parámetros. Cuando se observan desplazamientos mandibulares en dentición temporal, probablemente indiquen la presencia de una función masticatoria asimétrica, y deben buscarse asimetrías inter-temporales a través del examen clínico (34). Es fundamental la realización de un diagnóstico exhaustivo, que permita detectar, diagnosticar y tratar de manera correcta, las asimetrías presentes en primera infancia, ya que, en estos casos, la causa de la misma se encuentra mucho más allá de las estructuras dentarias.

6.2 HISTORIA CLINICA EN PRIMERA DENTICIÓN

Todos los niños debieran tener un control ortopédico a los tres años, cuando tienen generalmente la dentición temporaria totalmente erupcionada y los circuitos masticatorios ya establecidos. Para el abordaje de los mismos, es aconsejable tener una historia clínica específica para este período. En IUCEDDU, se creó la Historia Clínica en primera dentición, la cual, de manera ordenada, nos permite construir un diagnóstico etiopatogénico a través de una anamnesis. Este es un examen clínico detallado (haciendo énfasis en el estudio de asimetrías), un examen funcional, y un examen de estudios complementarios, donde se evalúan los modelos y las radiografías del paciente. Es muy importante tener una guía que nos permita trabajar de manera sistemática, sin obviar ningún elemento de importancia para el diagnóstico. Esta historia está publicada en la revista Uruguaya de Ortopedia en el año 2020 con su correspondiente instructivo (44).

Una vez evaluados los factores de riesgo en la anamnesis (antecedentes del embarazo, desarrollo pisco-neuro-motriz, enfermedades de la infancia) comenzamos el estudio clínico. Es muy importante observar los niños en movimiento, en todas las edades. Las posiciones forzadas, muchas veces nos falsean actitudes posturales y hábitos, que perfectamente pueden verse en la marcha. En el examen general, observamos la actitud postural, la marcha y la presencia o no de inclinaciones. Luego nos enfocamos en el examen facial, el cual lo hacemos a través de la observación directa y de fotografías (herramienta indispensable en la historia clínica). Éstas sirven para realizar el estudio de los tercios faciales, las asimetrías, la competencia labial, y también la cinética del temporal. Recordemos que cuando se está en presencia de una asimetría craneana, ésta no va a desaparecer de forma espontánea; sino que se perpetuará y puede ser muy patógena, generando una asimetría intra-arcada o inter-arcada, con desvío del cuerpo mandibular, y el consecuente cambio en la ATM (6). Ante la presencia de una asimetría orbital, una inclinación del plano biocomisural, una asimetría en la posición de las orejas, o en su decolamiento, se sospecha de la presencia de una cinética craneana asimétrica. Es necesario buscar pequeños signos de asimetría transversales y verticales, comparando las dos hemicaras en las fotos tomadas. Debemos tener en cuenta que, esas fotos deben estar corregidas en caso de que haya inclinaciones posturales, ya que estamos evaluando asimetrías estructurales internas y no de postura (44).

¿Cómo podemos observar clínicamente la cinética del temporal? Si la frontalización de la base de la porción petrosa del temporal está aumentada, se producirá el



desprendimiento del pabellón auricular. Por otro lado, cuanto mayor es la rotación anterior de la pirámide petrosa, mayor es la verticalización del eje del tragus. Si analizamos la cinética de la porción escamosa, cuanto mayor sea el remodelado en rotación horaria, más se verticalizará el eje de la hélice. De esta manera, podemos estudiar, a través de un examen clínico y fotográfico de las orejas, la cinética del temporal y la simetría o no de ambos temporales (Figura 23) (6).

Figura 23. Observación de la implantación de las orejas. Se aprecia la diferencia en la altura y en el decolamiento. Fuente: Deshayes, MJ. Tratamiento ortopédico de asimetrías antes de los seis años o cómo simetrizar el crecimiento craneofacial y optimizar el funcionamiento temporomandibular (34).

Deshayes (6) describe de manera muy clara en su obra como se procede al análisis de las orejas y como ellas son el “testigo macroscópico” de la cinética del temporal (Figura 24). Se debe tener en cuenta que estas cinéticas pueden darse de manera distinta en ambos lados, como se mencionó anteriormente, provocando así, situaciones distintas de ambas cavidades glenoideas. Es muy importante recordar, que la cinética de la base del cráneo condicionará las funciones del niño. La RA/RE temporal concordante, permite una masticación fácil y eficaz, con movimientos laterales. Una insuficiente rotación anterior del temporal condicionara a una masticación lenta a predominio de movimiento sagitales (6).

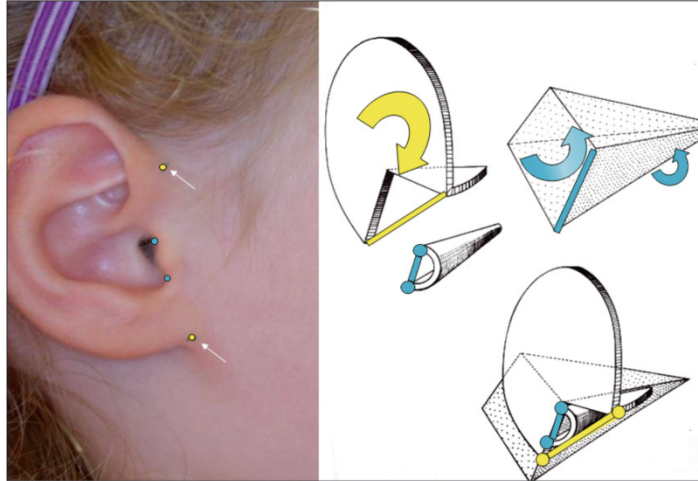


Figura 24. Representación esquemática de la rotación de la escama y la porción petrosa del temporal y sus puntos macroscópicos en la oreja de evaluación en el examen clínico. Fuente: Deshayes, MJ. Tratamiento ortopédico de asimetrías antes de los seis años o cómo simetrizar el crecimiento craneofacial y optimizar el funcionamiento temporomandibular (34).

En el examen clínico de las orejas, es necesario siempre la visualización de ambos perfiles, con el pelo bien recogido y en un ángulo perpendicular al perfil que se está estudiando. Muchas veces la implantación de ambas orejas es asimétrica, brindándonos información de la cinética ocurrida de manera discordante (Figura 25).

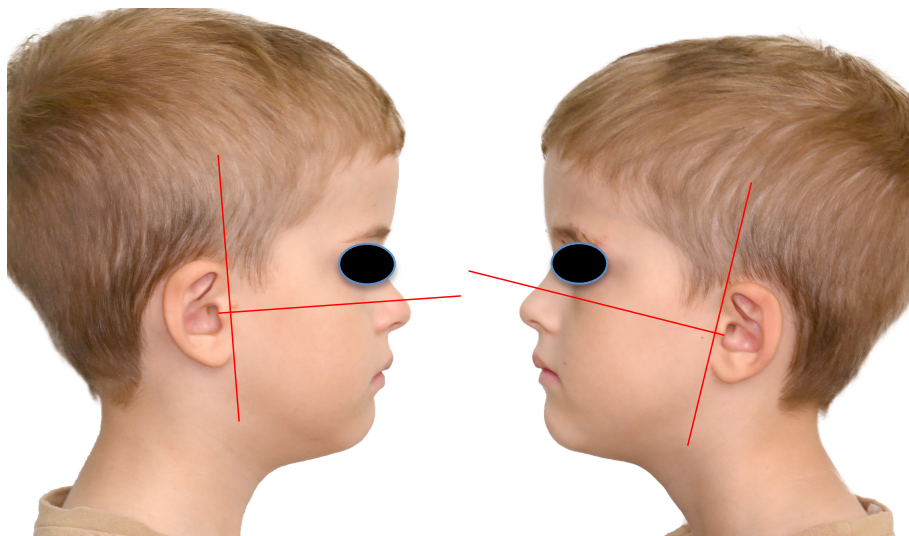


Figura 25. Observación de la implantación de las orejas en el estudio fotográfico. Fuente: Clínica PyO IUCEDDU.

¿Qué consecuencias a nivel maxilo facial presentan este tipo de asimetrías? Es necesario una observación clínica exhaustiva, para la detección de este tipo de anomalías. Los distintos tipos de asimetrías, factibles de producirse en el proceso ontogénico de flexión craneana, traerán como consecuencia, asimetrías asociadas

en el desarrollo del maxilar superior y la mandíbula (6). Un maxilar superior asimétrico, en dentición temporaria, nos está alertando sobre una asimetría a nivel de la estructura interna y no tan solo un plano oclusal cantedo. Maxilares con mayor desarrollo transversal de un solo lado, mesializaciones de sectores laterales, diferencia en el tamaño de los diastemas fisiológicos, corrimientos de líneas medias dentarias con respecto a las óseas, son factores que nos alertan sobre ellas. Una alteración morfofuncional que se instala en este primer año de vida, se transmitirá en forma agravada a las siguientes etapas del desarrollo. Esto dará lugar a compensaciones que adquieren su propio equilibrio patológico, constituyendo así una “cascada etiopatogénica” que enmascara la etiología primaria cuando se diagnostica tardíamente (5).

El estudio detallado del maxilar superior caduco, se realiza a través del uso de modelos. Utilizando un OrtoGrid (o similar) como herramienta, se puede establecer la forma de las arcadas, la simetría de los hemimaxilares, las mesializaciones de sectores laterales, los diastemas, etc. (Figura 26). Podemos observar en la arcada temporaria, la presencia de disto o mesioclusiones (muchas veces de distinta magnitud a ambos lados), planos postlacteos asimétricos, espacios simiescos también asimétricos o falta de estos de un lado, etc. Las braquignacias uni o bilaterales, son un tipo de dismorfosis, que se caracteriza por un escaso desarrollo anterior del maxilar superior (zona de la premaxila), en conjunción con una mesialización de ambos sectores laterales. Este tipo de disgnacia, nos alerta sobre una rotación externa excesiva de ambos hemimaxilares, producido por el ensanche a causa de la rotación excedida del occipital, que se transmite a través el hueso cigomático hacía adelante, comprimiendo en el área de la premaxila. Este fenómeno también puede ser unilateral y se asocia a la demora en la erupción de los incisivos superiores por déficit óseo. Es también un factor de riesgo para el bloqueo futuro de caninos y de una maloclusión de clase III, y se puede detectar con un correcto estudio del maxilar superior caduco (6).


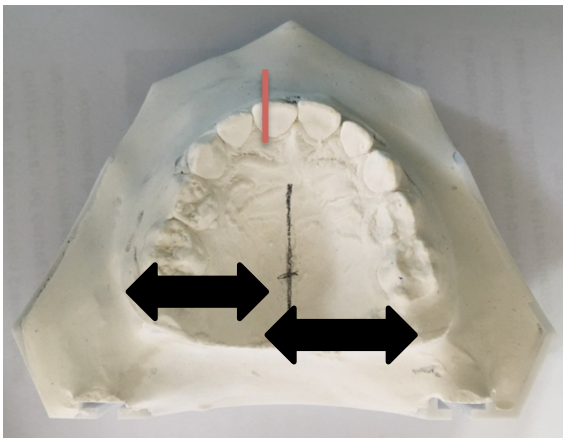


Figura 26: Evaluación de simetría de maxilar superior en el estudio de modelos. Observamos posición de molares y caninos temporarios respecto a la línea media ósea. Fuente: Clínica PyO IUCEDDU.

La mandíbula, por su parte, se relaciona a la base de cráneo a través de cavidades glenoideas que puedan o no estar en un mismo plano (tridimensionalmente) y que para su crecimiento, necesita moverse lateralmente con libertad, a fin de excitar las partes deslizantes y superiores de las ATM (5). Ante la presencia de un maxilar asimétrico, seguramente se tenga una mandíbula con crecimiento similar, con actividad articular asimétrica. Las relaciones topográficas que se establecen a los tres años entre las arcadas en dentición caduca, reflejan la calidad del equilibrio arquitectónico que se instauro durante el proceso de flexión basicraneal (34).

Es por todo lo antes mencionado que, cuando se observa en dentición temporaria, maxilares asimétricos, mordidas cruzadas unilaterales, desvíos en líneas medias, y desvíos del mentón; se debe estar atentos y preparados para poder diagnosticar y tratar una posible asimetría craneana de severidad variable. Es importante saber, que previo a la instalación de cualquier aparatología funcional, se debe recurrir a la terapéutica preconizada por Deshayes (6) y Planas (5). Es prioritario actuar a nivel de la base de cráneo antes de los seis años, simetrizando la arcada dentaria maxilar, y buscando remodelar la base craneana, antes de la corrección de los problemas inter-arcadas sagitales. Lograr esto en el maxilar superior posibilita que, junto a la funcionalización del plano oclusal, el paciente vaya accediendo a una masticación fisiológica en las etapas de desarrollo de las denticiones, sin compensaciones y con la conformación de ATMs acordes. Un diagnóstico y tratamiento temprano, puede permitir la alineación de todo el resto del esqueleto corporal, esperando restablecer las condiciones óptimas para protegerlo de complicaciones tardías, como disfunciones temporomandibulares, disfunciones respiratorias y visuales, desequilibrios posturales, etc. (34).

El examen funcional debe realizarse de manera ordenada, para ir construyendo el diagnóstico. En primera instancia, se examinan las funciones (respiración, masticación-deglución, fonación); a continuación, se llevan a cabo los exámenes del plano oclusal, la dinámica mandibular, el articular y la palpación muscular (44).

Al estudiar la masticación del paciente, valoramos la presencia o no de una masticación unilateral alternada. Cuando una ATM no funciona, es decir, que solo hace el movimiento de rotación (lado de trabajo), se produce un engrosamiento del cóndilo mandibular e hipertrofia del tubérculo articular. Una ATM en primera infancia que no funciona, puede producir algias por compresión, por traumatismo, artritis reumatoidea, y variaciones en el plano oclusal (5). Cuando evaluamos este plano, lo realizamos a través de un plano de Fox, determinando el paralelismo con el plano de Camper (Figura 27). El Dr. Planas (5) describe en sus leyes de desarrollo, la situación del plano oclusal cuando estamos frente a una masticación exclusiva unilateral, donde se produce una intrusión del lado de trabajo, creándose una inclinación hacia el lado masticatorio. Esto es más severo cuando estamos en

presencia de una asimetría craneana. Deshayes (6) realiza una salvedad donde establece que, dependiendo de los distintos diagnósticos de las asimetrías, no siempre, en dentición temporaria, se cumplen las leyes de Planas (5), ya que el cuadro se extiende más allá de la unidad alvéolo dentaria (6).

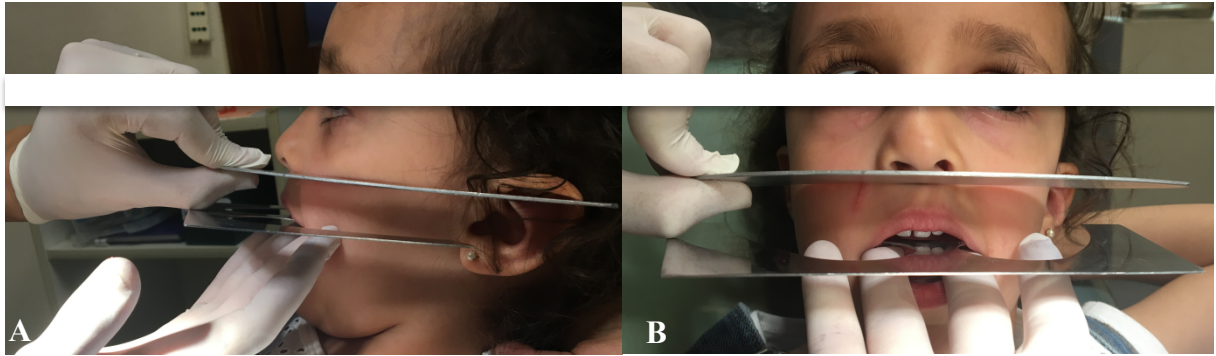


Figura 27. Evaluación de plano oclusal. A: plano sagital; B: plano frontal.
Fuente: Clínica PyO IUCEDDU.

En el examen de la dinámica mandibular, también se evalúa la dinámica articular. El estudio de los movimientos laterales, orientan sobre los movimientos de ambos cóndilos dentro de las cavidades glenoideas. Se deben observar dichos movimientos con detenimiento, tanto de frente como de atrás y arriba (Figura 28) (la amplitud de los mismos, si al paciente le cuesta realizarlos, si son latero-protrusivo o latero-retrusivos; el movimiento de protrusión, presencia o ausencia de desvíos y facilidad con que lo realiza, etc).

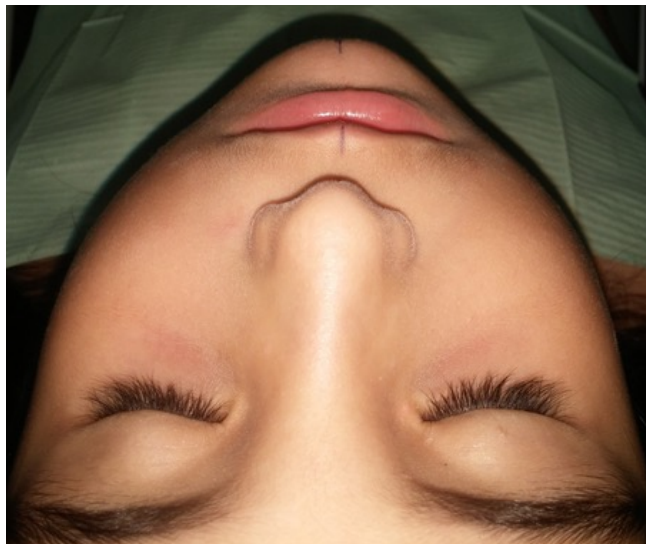

Figura 28. Evaluación de plano de los movimientos mandibulares visto desde atrás.
Fuente: Clínica PyO IUCEDDU. Foto cortesía Dra. Paula Rey.

De ser posible, debido a que por la edad del paciente el examen no es fácil de realizar, se marcan los AFMP (5) y se observa su simetría e inclinación. De frente, se le pide al paciente que abra y cierre, identificando la presencia o ausencia de desvíos. Se realiza la trayectoria de reposo a oclusión máxima, sin forzar el mentón, buscando también desvíos al cierre, tanto en el plano frontal como en el sagital (por ejemplo, retrusión al cierre) (3). Cuando existen sobremordidas incisivas y/o caninas que superan lo estimado para la edad dentaria del paciente, se presenta una limitación en los movimientos laterales y a menudo una retrusión al cierre dependiendo del potencial de crecimiento mandibular (Figura 29). Este tipo de disgnacia es muy frecuente, limitando el desarrollo de los maxilares por inhibición de la etapa de utilización y desgaste, que como consecuencia produce la ausencia de diastemas fisiológicos que aseguren el correcto espacio para el recambio dentario. Esta condición puede deberse a una flexión retardada del complejo occipito-esfenoidal, que favorece una posición distal de ambas cavidades glenoideas.

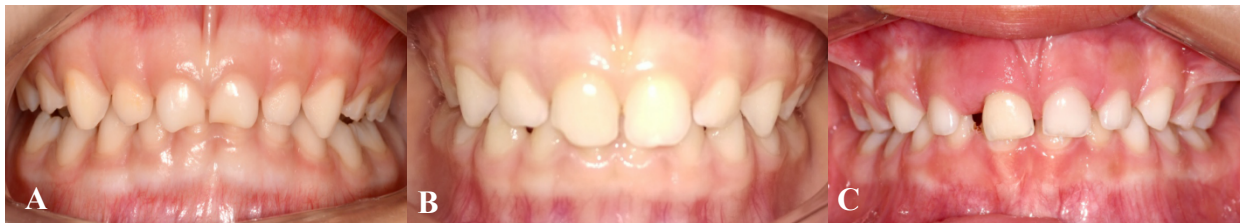

Figura 29. A; B; C: Sobremordidas incisivas y/o caninas en dentición temporaria que impiden la correcta dinámica articular. Nótense la no coincidencia de las líneas medias dentarias y la diferencia en altura de ambos caninos superiores. Se aprecia una función mandibular asimétrica, muy limitada.

Fuente: Clínica PyO IUCEDDU. Foto cortesía Dra. Isabel Poggi.

La experiencia recabada en la clínica de IUCEDDU evidencia que, si al aplicar la anamnesis el paciente relata dolor en la zona articular, o si hay antecedentes de traumatismo en la zona del mentón; surge la necesidad de acompañar este examen con un testeo de dolor o ruido. Estos pueden llegar a presentarse e indicar una disfunción, aunque no es lo más frecuente a edades tempranas.

Luego de haber realizado el examen clínico, estático y funcional, se procede a los estudios complementarios. Allí se realiza el estudio de modelos y el análisis de las radiografías de pacientes en dentición temporaria: Ortopantomografía (OPT) y Telerradiografía de perfil (TP) (44).

En IUCEDDU se realiza un estudio exhaustivo de la OPT, buscando detectar posibles asimetrías de base de cráneo. En ella se evalúa: altura de las cavidades glenoideas, altura de los cóndilos (sólo si están centradas las líneas medias óseas), su anatomía, altura de los procesos alveolares, las distancias equidistantes o no del PO al plano de referencia de Camper, los ELIOS (discrepancias entre ellos), la anatomía mandibular, y la distancia de los ángulos mandibulares a la columna cervical (alineación cráneo cervical). Todos estos parámetros no siempre se observan ya que estamos frente a un examen que brinda información en 2D. Se

debe realizar una interpretación integral de este tipo de estudio en conjunto con la clínica, ya que muchas veces es necesaria la conjunción de parámetros para poder explicar la dinámica articular. Las ATMs, son estructuras que no se aprecian directamente. Por ese motivo, la interpretación de los movimientos es un pilar fundamental para poder realizar una composición de la trayectoria de los cóndilos, dentro de las cavidades glenoideas. La OPT puede brindar información de manera directa o indirecta, acudiendo a los conocimientos anatómicos y fisiológicos para poder caracterizar al movimiento mandibular y orienta al profesional en la detección de asimetrías craneales. Este tipo de estudio es una guía para la toma de decisiones en el tratamiento, sabiendo que, a edades tempranas, nuestro primer objetivo frente a una asimetría, será la corrección de la misma mediante el modelado óseo de las cavidades glenoideas y la funcionalización del PO.

En base al antecedente del panorograma de la Wilma de Simoes (45), donde se estudia de forma detallada la simetría de las estructuras en la OPT, se utilizan algunos parámetros para realizar valoraciones acerca de las asimetrías cráneo-maxilares entre lado derecho e izquierdo. Se explora la altura de las cavidades glenoideas y la diferencia en la profundidad de ambas (Figura 30). Por Planas (5) se conoce que, el cóndilo de trabajo es quien más profundiza la cavidad glenoidea. Por lo tanto, cuando se observa este tipo de asimetría, sospechamos de una función masticatoria asimétrica.

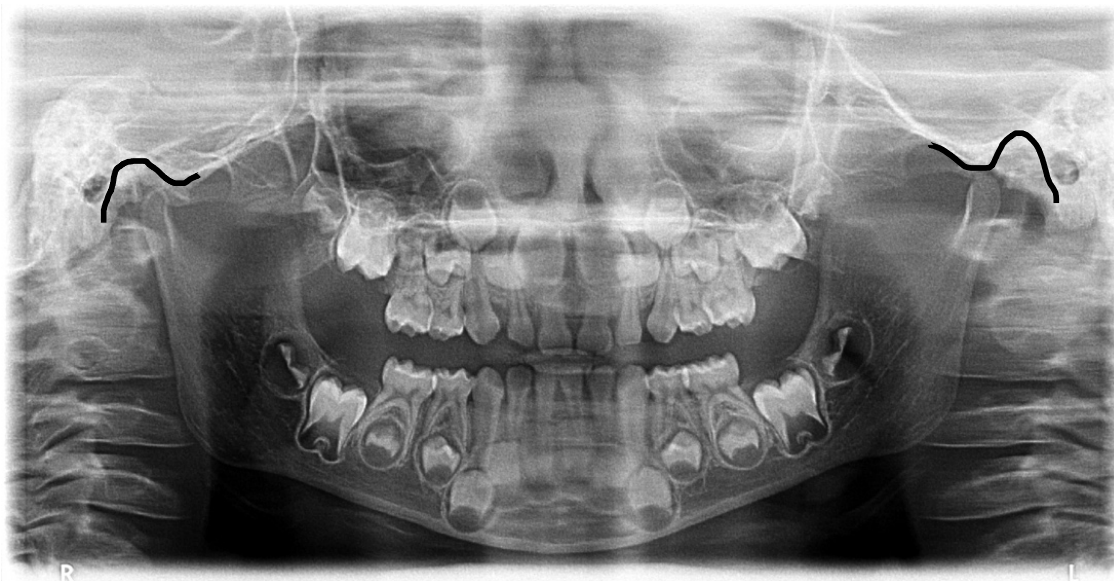


Figura 30. Estudio de la OPT: Observamos la altura de ambas cavidades glenoideas (en negro) y la forma. Fuente: Clínica PyO IUCEDDU.

También se valora la altura de las fosas pterigomaxilares. En la Figura 31, se observa una mayor altura del lado izquierdo, coincidente con la cavidad glenoidea más alta.

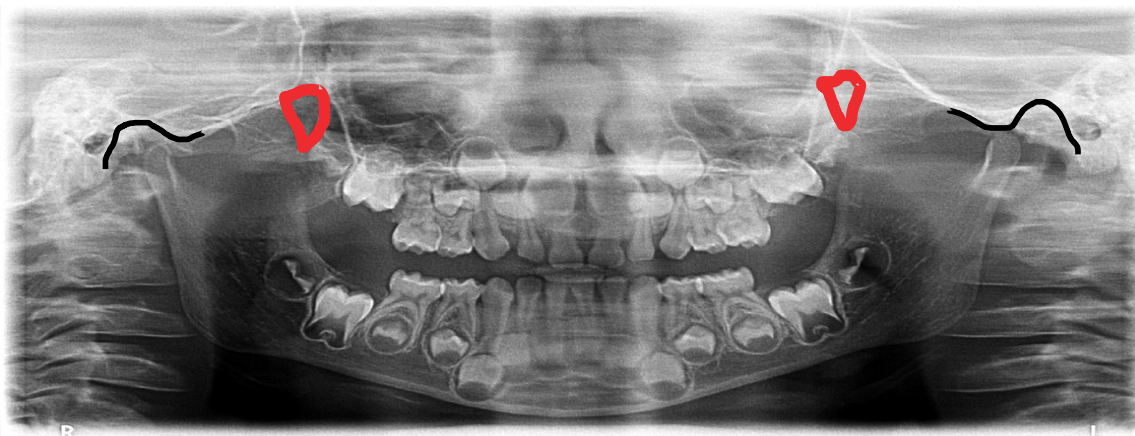


Figura 31. Estudio de la OPT: Observamos la altura de ambas fosas pterigomaxilares (en rojo).
Fuente: Clínica PyO IUCEDDU.

También se puede valorar la situación del PO. Trazando los planos a ambos lados, se puede apreciar si son simétricos en altura e inclinación (comparado a Camper) (Figura 32). Evaluamos también si los ELIOS son simétricos y las alturas de los procesos alveolares. Además, se puede observar una asimetría entre la columna cervical y las ramas mandibulares. Lo referido al macizo craneal fijo puede estudiarse en todas las OPT, lo referido a la mandíbula y su relación con el macizo craneal fijo, solo en aquellas que estén tomadas con las líneas medias ideas centradas (4).

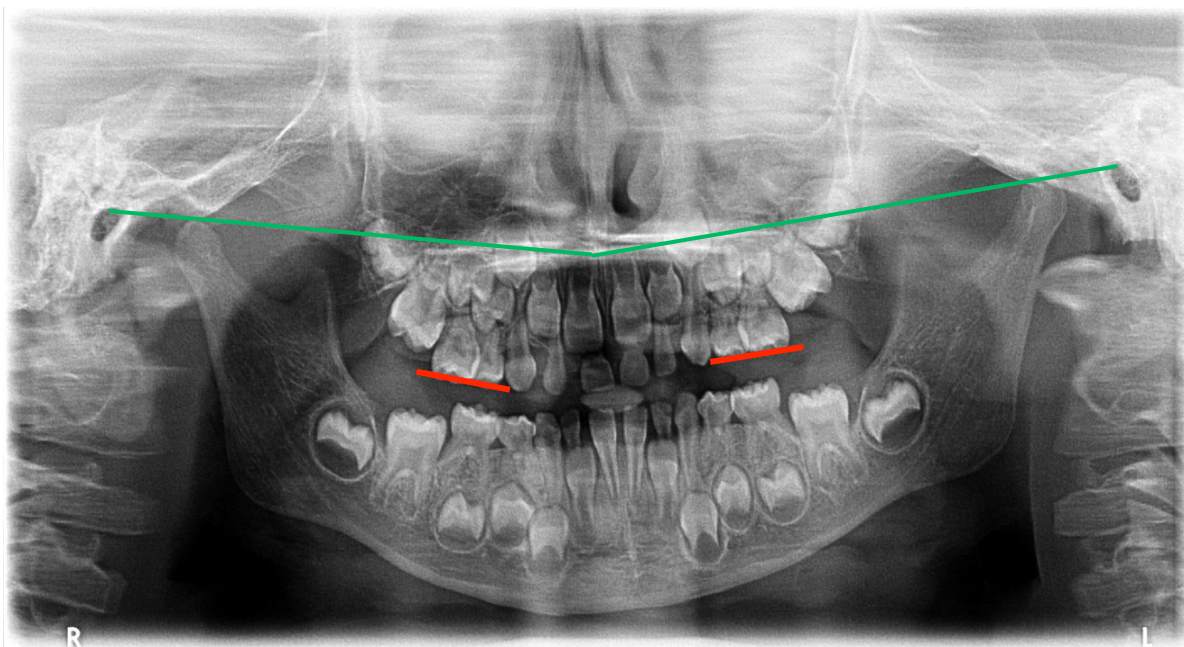


Figura 32. Estudio de la OPT: Se observa la diferencia en las alturas de los planos oclusales (rojo) y la diferente inclinación respecto al plano de Camper (verde). Fuente: Clínica PyO IUCEDDU.

Otro estudio radiográfico que enviamos de rutina y que nos brinda información sobre las asimetrías en las cavidades glenoideas, son las telerradiografías de perfil. Éstas nos permiten construir una idea en 3D de la posición articular, en conjunto con la OPT. Este estudio brinda información sobre la posición en sentido antero-posterior y vertical, pudiendo constatar si la ubicación de las cavidades glenoideas y los cóndilos están en un eje único o no. Cuando visualizamos una doble silueta, (ya sea a nivel del cóndilo, rama o del cuerpo mandibular), en niños de tres a cuatro años, es necesario ahondar en el diagnóstico, ya que podemos estar frente a una asimetría en la base craneal (Figura 33 A y B). Aún más, cuando esta doble silueta mandibular se acompaña de imágenes dobles en el macizo facial fijo (orbitas, seno maxilar, etc). Estos datos, debemos anexarlos y cotejarlos con la clínica y los estudios de modelos.

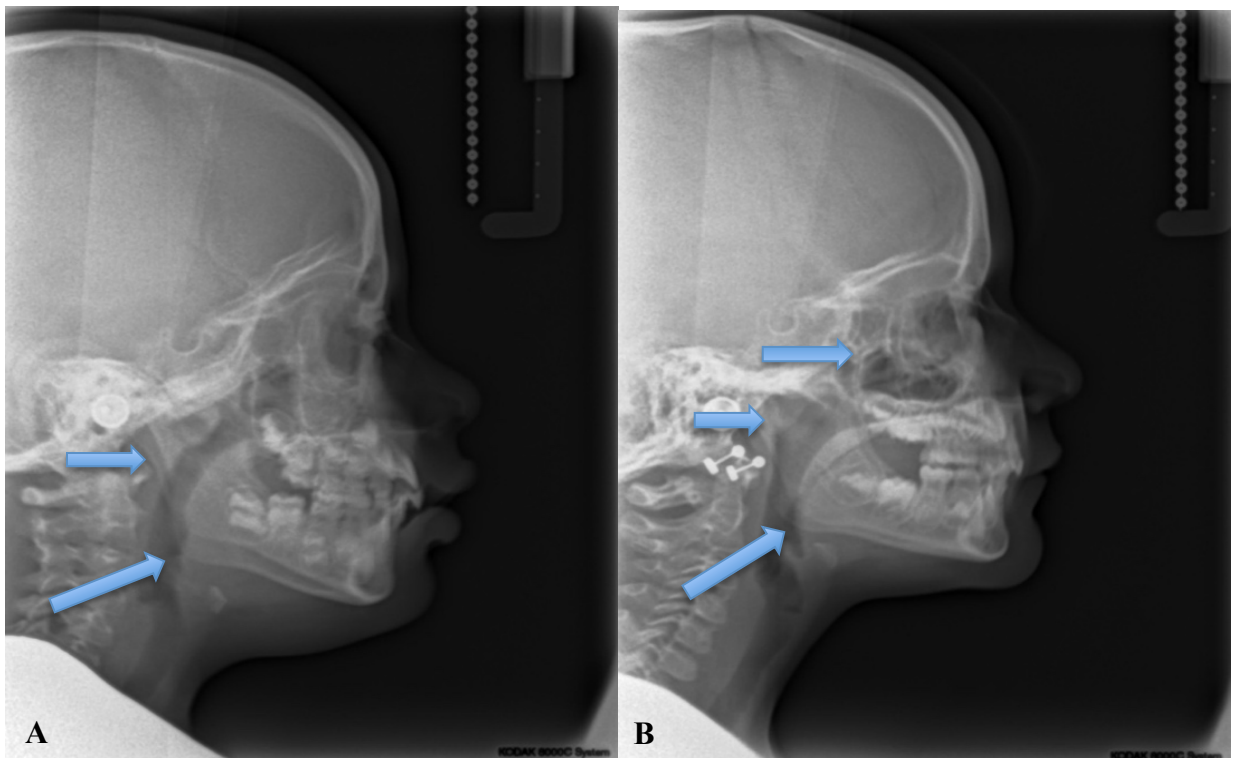


Figura 33. Estudio de Telerradiografía de perfil. A: Se observa la doble silueta mandibular y del macizo facial fijo. B: se observa además la doble imagen de la órbita.

Fuente: Clínica PyO IUCEDDU.

Existen distintas herramientas diagnósticas, que permiten al profesional orientarse en la identificación de asimetrías craneanas, o en posiciones no funcionales de las cavidades glenoideas. Tratar las asimetrías oclusales antes de los seis años, es la clave para recuperar un crecimiento facial simétrico y un desarrollo óptimo de las articulares temporomandibulares. Esta es una verdadera acción ortopédica donde la

simetrización temprana interviene en la remodelación basi-craneal. La simetrización del arco superior, favorece la simetrización del hueso esfenoides, y en consecuencia la de los huesos temporales, a través de la corrección de la masticación (34).

Es por lo antes mencionado que, el desarrollo y la conformación en salud de todo el sistema, actuará directamente en la prevención de los ya descritos trastornos articulares. Las correctas adaptaciones que estas estructuras realicen permitirán una función en salud y equilibrio. Esto justifica el enfoque del examen ortopédico temprano de manera preventiva, en períodos de crecimiento y desarrollo. Es fundamental considerar dichas estructuras dentro del estudio inicial de cualquier paciente. En el examen clínico funcional, muchas veces se pasa por alto el estudio articular, o no se le presta la atención que requiere. Sin embargo, es fundamental para la elaboración de un correcto diagnóstico integral de todo paciente, que proceda a realizarse un tratamiento de ortopedia u ortodoncia. Es más infrecuente el examen de estas estructuras en primera infancia, cuando por lo general aún no existen síntomas de dolor o incomodidad que justifiquen su atención. Si se logra la simetrización craneofacial antes de que los molares seis entren en oclusión, existe la posibilidad de reequilibrar todo el sistema postural. Después de los seis años, nuestras acciones ortopédicas faciales, tendrán que compensar y tener en cuenta las variaciones asimétricas de la postura (34).

El ortopedista debe tener conocimiento del funcionamiento de las ATMS en cada etapa del desarrollo, tanto en estática como en dinámica. El abordaje de los TTM en niños y adultos sigue siendo un tema controversial, y el concepto de prevención de los mismos a edades tempranas, genera más incertidumbres que certezas. Para trabajar en una verdadera prevención de este tipo de patologías, se debe generar desde edades tempranas las condiciones para que se establezca un crecimiento armonioso y equilibrado de una de las articulaciones más complejas del ser humano (34).

Un correcto diagnóstico a edades tempranas, implica conocer la presencia o ausencia de simetría en la base de cráneo. Allí se va a establecer la situación espacial de ambas cavidades glenoideas que, a su vez, van a determinar la relación entre los rodetes y la futura conformación del plano oclusal en cada etapa evolutiva de la dentición. El ortopedista debe conocer y estar formado para poder tratar este tipo de disgnacias en pacientes cada vez más pequeños. Su principal objetivo, será promover una verdadera remodelación de la base de cráneo, logrando una anatomía funcional que de lugar a un desarrollo en salud del aparato masticatorio. Esto debe extenderse a cada etapa de evolución de las denticiones, ya que debe contemplar los cambios que va a sufrir la oclusión y la masticación de ese individuo durante toda su vida.

7. TERAPÉUTICA EN PRIMERA INFANCIA

Una función masticatoria bien equilibrada, es un elemento imprescindible que debe adquirirse en dentición temporaria antes de la erupción del molar seis. Se considera que éste es un evento neurológico ligado hasta el final de la expansión del telencéfalo (6). En todo paciente joven, las consecuencias de una masticación patológica sobre el crecimiento mandibular y maxilar son tan marcadas que, por sí solas, justifican un tratamiento precoz. En el adulto, tal disfunción puede dar origen a diversos problemas, como la recidiva de los tratamientos de ortodoncia, problemas dentarios periodontales y trastornos de la ATM (46). La observación clínica detallada de los maxilares caducos, nos brindan mucha información que no debe ser pasada por alto. Todas las dismorfosis ya mencionadas, y otras que están descritas en la bibliografía (6), deben ser resueltas previo al abordaje de la problemática sagital inter-maxilar que pueda presentar el paciente (Figura 34). Cualquier disgnacia detectada tempranamente será más sencilla de resolver y con menos riesgo de recidiva cuando la mandíbula se puede desarrollar con un maxilar bien desarrollado y simétrico. De esta manera se obtiene también, una conformación y funcionalidad articular equilibrada.

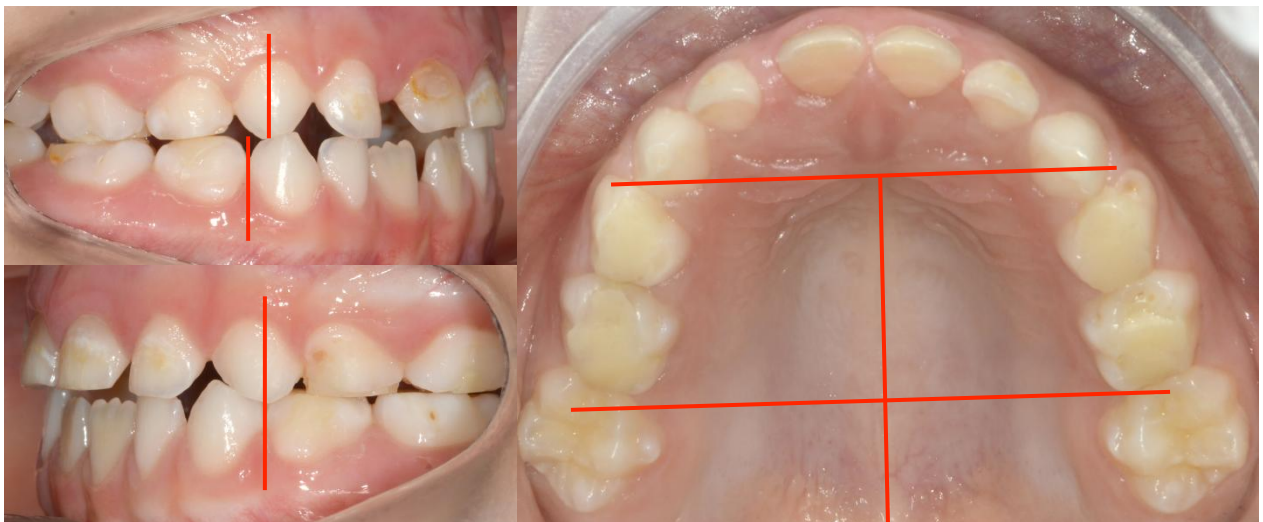

Figura 34. Se observa la diferencia sagital, cuando estamos en presencia de una mandíbula y un maxilar con líneas medias óseas centradas.

Fuente: Caso clínico PyO IUCEDDU

¿Cuándo podemos actuar? ¿Hasta qué edad podemos tener injerencia en la base de cráneo?. Si bien es conocido, que no se debe exceder en el número de tratamientos innecesarios muy precoces, en lo que respecta a las asimetrías craneanas, comenzar luego de los seis años, ya es demasiado tarde. La simetrización sectorial en dentición mixta, es mucho más compleja y tenemos más probabilidad de que se haya instalado una asimetría ósea mandibular. La erupción

del molar seis, marca la transición de dentición temporaria a la segunda dentición, y hay una maduración neuro-fisiológica del niño, así como la consolidación del esqueleto craneano como ya mencionamos. Antes de los seis años, las nuevas funciones se afianzan rápidamente, porque se generan nuevas redes neuronales. Existe una plasticidad neuronal, relacionada a una morfogénesis ósea íntimamente ligadas en este periodo (34).

La corrección ortopédica de las asimetrías craneanas, requieren un plan de tratamiento establecido tempranamente para limitar su impacto en las arcadas maxilar y mandibular. Es importante saber también, que las disfunciones (respiratorias, deglutorias, etc) van a actuar desfavorablemente, agravándolas y/o perpetuándolas. Por lo tanto, cuanto más tiempo dejemos que esa disfunción actúe, más difícil será poder revertir el proceso. A través de distintas medidas terapéuticas, podremos lograr un estado de armonía neuromuscular, que actuará en el remodelado óseo y en la simetría basicraneal. Todas estas medidas se basan en el establecimiento de un maxilar superior simétrico, un plano oclusal funcional y una normo oclusión con el maxilar inferior, que permitan una dinámica mandibular funcional, durante todo el período de primera dentición. Es importante lograr una correcta función masticatoria unilateral alternada, con AFMP simétricos, que van siendo cada vez más horizontales luego de la etapa de utilización y desgaste, para tener las condiciones óptimas al momento del recambio dentario. De esta manera, se van a generar circuitos neuromotores que redirijan las fuerzas y generen una verdadera remodelación de las cavidades glenoideas y simetrización de la actividad articular. Trabajar precozmente en el establecimiento y la conservación de un plano oclusal funcional, es un pilar fundamental para lograrlo. Como sostiene Raymond (46), el plano oclusal es una entidad dinámica, y el mejor medio de evaluar su funcionalidad es el examen clínico de los movimientos de lateralidad mandibulares a través de los AFMP. Si las demás funciones (deglución, respiración, fonación) son normales, es la masticación quien lo establece. Es por ello, que es fundamental reestablecerla en edades tempranas.

Están descriptas en la literatura, la relación determinante que hay entre la oclusión y los trastornos de las ATMs, (pacientes con Clase II/1, Clase II/2, Clase III, mordida abierta anterior, mordida cruzada, interferencias en movimientos laterales, interferencia en oclusión céntrica, discrepancia de posición de reposo a máxima, alteraciones de la dimensión, etc). Los estudios, en conclusión, confirman una estrecha relación entre los factores oclusales y las alteraciones temporomandibulares y posturales, y valoran de manera especial el diagnóstico y estudio oclusal individualizado de cada paciente para considerar y ponderar el correcto tratamiento (43).

Deshayes (6) desarrolla su terapéutica a través de las placas de desolcusión total (PDT), que contienen tornillos sectoriales que actúan en la simetrización y desarrollo del maxilar superior a través de su anclaje en caninos y molares temporales superiores y en los huesos palatinos. La autora utiliza también pantallas vestibulares

de protección contra la presión de los músculos buccinadores y la coordinación de arcadas, para que puedan frotarse fuerte y eficazmente (6). Deshayes desarrolla una serie de dispositivos para trabajar en dentición temporaria, que buscan justamente la corrección en la forma de las arcadas, la simetrización de las mismas, y una correcta relación entre arcadas a través de la re-educación de la dinámica mandibular. Las PDT se usan generalmente por un período de alrededor de seis meses, de manera removible, pero de uso constante. En IUCEDDU se utilizan en conjunto con la funcionalización del PO, a través de las pistas directas de Planas (5), siendo esto una modificación de las PDT tradicionales que habilita la masticación fisiológica permanentemente, aún cuando las mismas sean usadas a tiempo parcial. Por este motivo, la confección de estos dispositivos difieren de los originales utilizados por Deshayes. Este tipo de medida terapéutica (PDT y Pistas Directas) permiten realizar un verdadero remodelado de la base craneal a través de la creación de nuevos circuitos neuronales que transmitan estímulos de crecimiento eugnásicos. Se realiza antes de los seis años, durante la primera dentición, bajo controles estrictamente periódicos, donde se pueda controlar el PO y la función muscular, e ir corroborando la simetría y los movimientos en bloque de las piezas temporarias (Figura 35, 36).

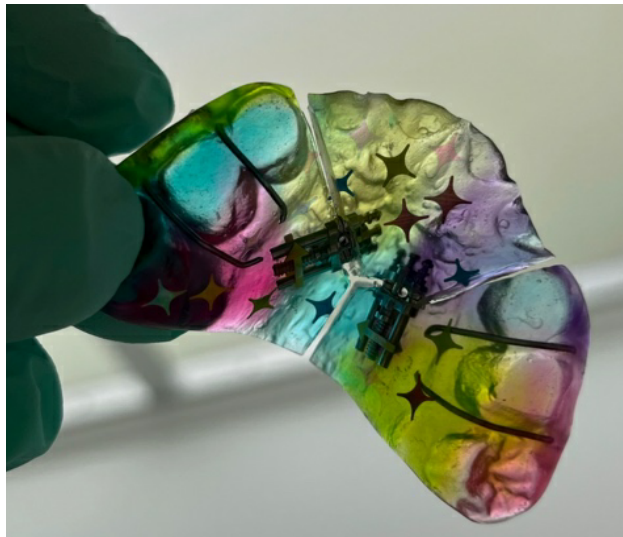

Figura 35. Placa de Deshayes para distalización y ensanche de sectores posteriores. La inclinación de los tornillos nos orienta en la diferente acción que queremos lograr en cada sector. Fuente: Clínica PyO IUCEDDU.

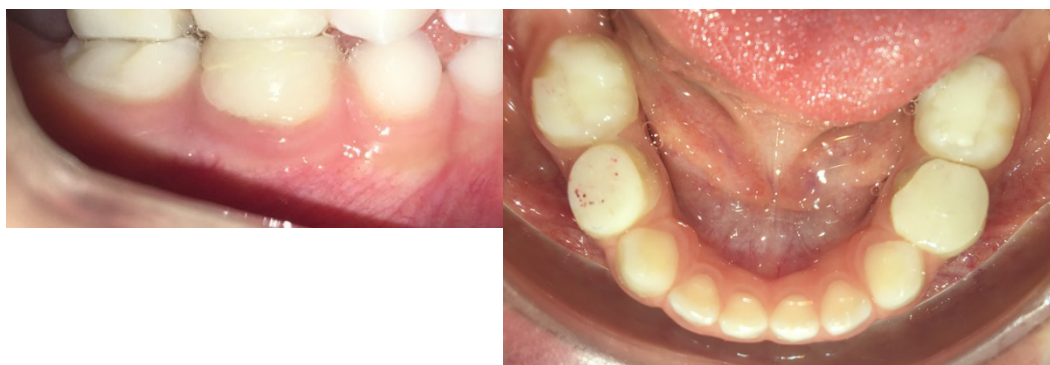


Figura 36. Pistas Directas para funcionalizar el Plano Oclusal.
Fuente: Clínica PyO IUCEDDU.

En numerosas ocasiones, con la aparatología de Deshayes (6) y las pistas de Planas (5), se puede devolver al sistema, las condiciones óptimas para crecer armoniosamente, sin la necesidad de otras terapéuticas. Sin embargo, disgnacias de mayor complejidad, requieren otras etapas como ser las suministradas por la ortopedia estructural clásica y la ortopedia funcional de los maxilares. La utilización de activadores construidos a través de una mordida constructiva, que reposicionan la mandíbula tridimensionalmente de acuerdo con parámetros de normalización de la actividad refleja neuromuscular, propician la remodelación a través de la activación de los tejidos regionales de la ATM. Este tipo de aparatología trabajan “suelos” en boca, creando nuevos circuitos neuronales al cierre, a través de fuerzas intermitentes que constituye el estímulo para activar los tejidos (47). Utilizamos este tipo de aparatología cuando estamos frente a grandes discrepancias inter-maxilares, que no permiten una buena dinámica mandibular (Activador Abierto Elastico de Klammt, Regulador Mecánico de Función, Bimbley, etc).

Cuando estamos frente a un paciente con alteraciones funcionales (disfunciones respiratorias asociadas y deglutorias), Deshayes (6) utiliza aparatología similar a los Regulares de Función de Frankel (48), que proveen al sistema de una matriz funcional artificial corregida. El “Regulador de Función”, es considerado un aparato miotónico, que toma como área de acción al vestíbulo bucal (trabajando sobre la masa muscular, tendones y ligamentos) y su acción se fundamenta en la inhibición de la fuerza centrípeta que ejercen los músculos de la cincha trigástrica (músculo constrictor superior de la faringe, músculo uccinador y músculo orbicular) sobre los procesos alveolares (49). Es un aparato reorganizador de los reflejos orofaciales que brinda soporte para rehabilitar la funcionalidad del sistema, priorizando el cierre bilabial y el fortalecimiento de la musculatura perioral. En la clínica de Prevención y Ortopedia (PyO) de IUCEDDU, se ha estudiado el efecto de la utilización temprana de esta aparatología en las dimensiones del cavum faríngeo en pacientes insuficientes respiratorios (50).

7.1 ABORDAJE TEMPRANO DE LA CLASE II

Para el tratamiento de las clases II, Deshayes (6) en su obra, describe el “hamster” como aparatología posterior a la utilización de las placas iniciales y luego de tener un maxilar simétrico. Este aparato, similar al Frankel, permiten el mantenimiento de la rotación externa de los maxilares, y mantiene la propulsión mandibular siempre y cuando, inicialmente, se tratase de una clase II simétrica. Es necesario corregir la inclinación del PO oclusal previamente (6). Nosotros preconizamos esta corrección con pistas directas de Planas (5). Al corregir una clase II a edades tempranas, estamos remodelando las cavidades glenoideas, causadas por una rotación ralentizada de los temporales. Esta descrito en la bibliografía (43) la gran incidencia de la Clase II en los TTM, con cavidades glenoideas profundas, cóndilos ubicados atrás, con movimientos de lateralidad de poca amplitud. Frente a un diagnóstico de clase II con cuerpo mandibular pequeño y un biotipo muscular hipertónico; la utilización de un dispositivo de Bimbler, funciona muy bien propiciando los movimientos laterales a través del aumento de la movilidad mandibular, permitiendo el remodelado óseo a nivel articular, y el crecimiento de la mandíbula (51).

7.2 ABORDAJE TEMPRANO DE LA CLASE III

Cuando, por el contrario, tenemos una rotación acelerada de estos procesos, se favorece el desarrollo de una mesiorelación intermaxilar a responsabilidad superior, inferior o compartida. Si el maxilar superior es simétrico, debemos propiciar la forma de la arcada superior que muchas veces presenta poco desarrollo de la zona de la premaxila. Deshayes describe PDT con tornillos que estimulan esta zona. En caso de tener una clase III asimétrica, al igual que en clase II, se impone primero su simetrización (6).

Una clase III a edades tempranas puede tener múltiples causas. Se impone la necesidad de realizar un correcto diagnóstico diferencial para evaluar si se está en presencia de una disgnacia estructural verdadera y/o frente a un prodeslizamiento funcional. Para esto, contamos con herramientas cefalométricas específicas en primera dentición (52). Como ya se mencionó, la terapéutica inicial siempre será la simetrización del maxilar superior y la funcionalización del PO. Luego de haber logrado estos objetivos, y si es necesario, canalizaremos nuestros esfuerzos en corregir la clase III a nivel sagital. Se debe tener en cuenta, que una rotación externa excesiva, nos va propiciar el poco desarrollo de la premaxila, lo que facilitará a su vez la instalación de disgnacias de origen funcional. Si no tenemos contactos anteriores a edades tempranas, no solo no va a haber estímulos de desarrollo de la premaxila y posibilidad de que se produzca una sobre estimulación mandibular, sino que, además, no se va a poder establecer una guía anterior funcional en dentición mixta que favorezca el correcto funcionamiento articular. Cuando estamos frente a un prodeslizamiento, la utilización de un retroestimulador (RE1) es una alternativa de tratamiento muy eficaz en la estimulación de la premaxila y el redireccionamiento de la musculatura al momento del cierre. Su utilización en primera dentición, le devuelve al sistema la información de propiocepción anterior y la posibilidad de realizar movimientos laterales funcionales (Figura 37) (53).

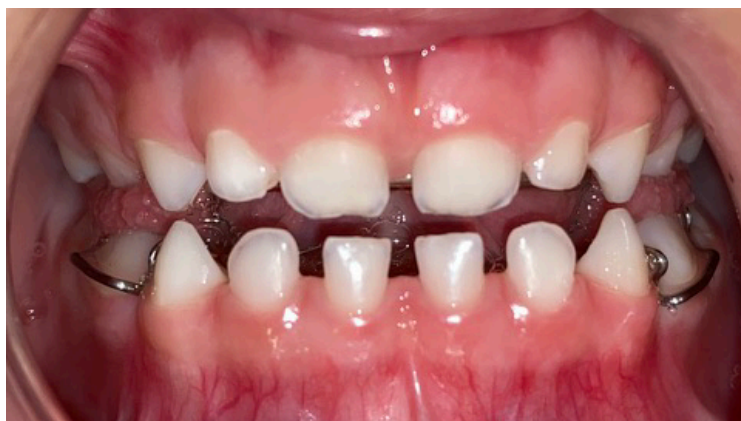

Figura 37. Retroestimulador (RE1) utilizado en el tratamiento temprano de la Clase III.
Fuente: Clínica PYO IUCEDDU.

Si el diagnóstico, por el contrario, establece una clase III estructural, las maniobras terapéuticas serán otras, y será necesario un exhaustivo estudio para determinar que aparatología es la más adecuada. Deshayes (6) sostiene que, en estos casos, los objetivos terapéuticos serán: desarrollar el paladar y aumentar el perímetro de la arcada superior; eliminar la moloclusión 24 horas al día a través de las placas; estimular el crecimiento anterior de la premaxila y transportar los dos huesos maxilares hacia adelante (en sentido antero-posterior); y por último modificar la dinámica mandibular para obligar a los huesos temporales a cambiar su eje cinético.

Raymond (54) por su parte, describe la “Férula de Raymond” para el tratamiento de clase III a edades tempranas, haciendo hincapié en el restablecimiento del PO y la guía anterior funcional para el tratamiento con éxito sin recidivas de este tipo de anomalía. La reubicación del maxilar superior cuando estamos en presencia de un maxilar retruído, se realiza a través de la tracción anterior con máscara, unida a la férula por agarres metálicos. Aquí es fundamental saber, que el autor describe su indicación precisa para esta aparatología y debe considerarse al momento de indicarla. Sabemos que la falta de guía anterior es muy perjudicial para la ATM, por lo tanto, siempre que trabajemos buscando armonizar las bases óseas y establecer una guía anterior funcional, estamos realizando prevención en TTM.

Debemos recordar las palabras de Planas (5): “Si la boca desempeña y realiza la función por la que ha sido creada, se desarrollará normalmente en su plenitud fisiológica. La verdadera medicina es la profilaxis tanto de las malposiciones como de las lesiones parontales y de las ATM”. Por otro lado, estudios más actuales en las patologías de la ATM, señalan la importancia de la investigación etiológica, y la necesidad de un diagnóstico diferencial con los recursos tecnológicos más modernos, ya que se reconoce que, las alteraciones oclusales son un factor etiológico muy importante como desencadenante de los TTM, pero no se considera el único y el especialista debe tenerlo en cuenta (55).

8. CONCLUSIONES

Los TTM son una patología con una alta prevalencia en jóvenes y adultos, pudiendo darse cuadros muy dolorosos y limitantes para quienes los padecen. El abordaje sigue siendo complejo, con un diagnóstico limitado y con mucho desconocimiento por parte del odontólogo general.

Es fundamental, como en toda rama de la medicina, trabajar desde la prevención, a edades tempranas. Es de particular necesidad la formación de recursos humanos en el conocimiento del crecimiento y desarrollo del niño, para actuar directamente en la prevención, a través del encauzamiento a un desarrollo normal y equilibrado.

La posición de las cavidades glenoideas, depende de la cinética de la base de cráneo, en la cual podemos incidir antes de los seis años. Cuando no se encuentran en la posición adecuada, inciden directamente en la dinámica mandibular, favoreciendo la instalación de maloclusiones y en consecuencia, en trastornos de la articulación. Por lo tanto la presencia de asimetrías craneanas, son un factor predisponente para este tipo de patología.

Las terapéuticas de las disgnacias y maloclusiones realizadas antes de los seis años, devuelven al sistema a un estado de salud y de equilibrio, que permite rehabilitar las funciones y establecer nuevos circuitos neuronales fisiológicos, previniendo los fenómenos de recidiva y rehabilitando sin dejar secuelas. En ortopedia, se cuenta con múltiples terapéuticas que, utilizadas correctamente, van a propiciar un remodelado de la base craneal y una correcta dinámica mandibular favoreciendo la salud articular.

La historia clínica, es un elemento imprescindible para poder establecer un correcto diagnóstico en primera dentición. Debe ser realizada de manera exhaustiva, utilizando todas las herramientas diagnósticas que hoy están a la mano del profesional. Es fundamental el trabajo interdisciplinario con otras especialidades (osteopatía, fisioterapia, fonología, etc.) para lograr un diagnóstico integral que propicie un tratamiento en conjunto, buscando como resultado realizar una verdadera prevención y un abordaje temprano de las distintas patologías del niño.

9. BIBLIOGRAFIA

1. Riva, R., Sanguinetti, M., Rodríguez, A., Guzzetti, L., Lorenzo, S., Álvarez, R. Prevalencia de trastornos témporo mandibulares y bruxismo en Uruguay: PARTE I. Odontoestomatología. 2011; 13 (17): 54-71.

2. Oliveira, W. Disfunções Temporomandibulares. Capítulo 1. Editorial Artes Médicas. Sao Paulo. 2002.
3. Haller, W., Poggi, I. La ortopedia al encuentro de las necesidades en salud bucal de la 1a. infancia. Revista Uruguaya de Ortopedia. 2015; 1 (1):27-33.
4. Poggi, I. Consideraciones acerca de la articulación temporo mandibular en primera infancia. Revista Uruguaya de Ortopedia. 2019; 2 (2):59-76.
5. Planas, P. Rehabilitación Neuro-Oclusal (RNO). Capítulos 1 – 5. 2ª edición. Editorial Amolca. Barcelona. 2008.
6. Deshayes, MJ. El arte de tratar antes de los 6 años. Capítulos 1 – 3. Editions Cranexplo. 2015.
7. Deblock, L., Vidailhet, B., Mahler, P. Luxaciones de la articulación temporomandibular (ATM): etiopatogenia, una nueva hipótesis. Rev Orthopedie Dento Faciale. 2001; 35 (1): 21-41.
8. Rocabado, M. Cabeza y Cuello: Tratamiento Articular. Capítulo 1. Editorial Intermédica 1978.
9. Isberg, A. Disfunción de la Articulación Temporo Mandibular. Capítulo 1. Editorial Artes Medicas. 2006; 3-11.
10. Learreta, J. Anatomía de la articulación temporomandibular. Actualización de la misma. Revista de la Sociedad Odontológica de la Plata, 1997; 19: 17-26.
11. Quirós, JG., Pérez, LJ., Calderón, JC. Influencia del músculo pterigoideo lateral en el crecimiento del cartílago condilar mandibular. Rev Cienc Salud. 2013; 11 (1): 105 -119.
12. Okeson, J. Oclusión y Afecciones Temporomandibulares. Capítulo 1. 8ª edición. 2020
13. Terrance, J. Ortopedia Maxilofacial Clínica y Aparatología. Articulación Temporomandibular. Tomo III. Capítulo 2. Ediciones Científicas y Técnicas, S.A. 1993.
14. Fuentes, A. ¿Que estrato es el responsable de las modificaciones estructurales del condondilo mandibular? Revista Facultad de Odontología. 1979; 17 (20): 7 -27.

15. Levano, S., Sovero, A. Evaluación anatómica de la articulación temporomandibular mediante resonancia magnética. Artículo de revisión. Revista Estomatológica Herediana. 2020; 30 (4): 285-293.
16. Bonnefoy, C., Chikhani, L., Dichamp, J. Anatomie descriptive et fonctionnelle de l'articulation temporo-mandibulaire. Actualités Odonto-Stomatologiques. 2013; (265): 4–18.
17. Gaudy, JF. Arquitectura de los músculos elevadores de la mandíbula y su relación con el complejo disco-capsular de la articulación temporomandibular. 2 volúmenes 424f. Tesis 3er ciclo: Biol. Mmm. Paris V. 1993.
18. De Andrade, ML., Barboza, OC. Manual de Referencia para Procedimientos Clínicos en Odontopediatría. Capítulo 24. Livraria Santos Editora Ltda. Sao Paulo. 2010.
19. Bono, A., Gonzalvo, M. La artritis rematoidea juvenil y su influencia en la alteración de desarrollo de la mandíbula. Rev. Soc. Odontol. La Plata. 2016; 26 (52):11-17.
20. Leiva, A. Tratamiento sintomático y etiológico del síndrome dolor-disfunción de la articulación temporo mandibular en paciente joven. Revista Uruguaya de Ortopedia. 2019; 2 (2):77-105.
21. Pardo, P. Tratamiento ortopédico funcional en una paciente adolescente con secuelas articulares de artritis reumatoidea infanti. Revista Uruguaya de Ortopedia. 2019; 2 (2): 106-134.
22. Delorenzi, JM. Recuperación funcional mandibular ante fractura condilar en paciente en periodo de crecimiento y desarrollo. Revista Uruguaya de Ortopedia. 2019; 2 (2): 135-141.
23. Gómez de Ferraris, ME., Campos Muñoz, A. Histología y Embriología Bucodental. Capítulo 7: Articulación Temporomandibular. Editorial Medica Panamericana. 2000.
24. Pozo, JJ. La región posterior de la cápsula de la articulación temporomandibular. Tesis de grado. Univesidad Complutense de Madrid. 2010.
25. Alves, N. Study about the development of the temporomandibular joint in the human fetuses. Int. J. Morphol. 2008; 26 (2):309-312.
26. Enlow, DH. Crecimiento máxilo-facial. Capítulos 1 – 4. 3ª Edición. 1984.

27. Alonso, A., Albertini, J., Bechelli, A. Oclusión y Diagnóstico en Rehabilitación Oral. Capítulo 1. Editorial Medica Panamericana. 1 Edición. 2000.
- ~~28.~~ Delaire, J. Resumen de las principales características del crecimiento facial. Conferencia Facultad de Odontología. 1974.
28. Petrovic, A., Stutzmann, J. Metodología experimental y resultados de los estudios aplicados sobre el crecimiento craneofacial. En: Graber T, Rakosi T, Petrovic A. Ortopedia dentofacial con aparatos funcionales. 2ª ed. Madrid. 1998; 13-63.
29. Kumar, S., Garg, S., Gupta, S. A determination of occlusal plane comparing different levels of the tragus to form ala-tragal line or Camper's line: A photographic study. J Adv Prosthodont. 2013; 5 (1):9-15.
30. López, J., Schulz, R., Cerda, B., Rivera, M., Martínez, V., Mora, N., Romo, F. Paralelismo entre plano oclusal y plano de Camper. Revista clínica de periodoncia, implantología y rehabilitación oral. 2015. 8 (2): 106-110.
31. Sanchez, S. Estudio de la relación entre el plano de Camper y plano oclusal en niños. Máster Oficial en Ciencias Odontológicas. Universidad Complutense de Madrid. 2018.
32. Deshayes, MJ., Deshayes, J. Estudio de la relación entre morfología craneofacial y oclusión en dentición temporal: remodelación occipital y singularidades basicraneales determinantes de la oclusión. Ortodoncia Francesa. 2013; 84 (1): 97-111.
33. Deshayes, MJ. Tratamiento ortopédico de asimetrías antes de los seis años o cómo simetrizar el crecimiento craneofacial y optimizar el funcionamiento temporomandibular. Ortodoncia Francesa. 2010; 81 (3): 189-207.
34. Delaire, J. Architecture et Structures de la Face. Le chirurgien-dentiste de France. 1974; 47-67.
35. Esparza J., Hinojosa J., Muñoz M^a J., Romance A., García-Recuero I., Muñoz A. Diagnóstico y tratamiento de la plagiocefalia posicional: Protocolo para un Sistema Público de Salud. Neurocirugía. 2007; 18 (6): 457-467.
36. Baumler, C., Leboucq, N., Captier, G. Mandibular asymmetry in plagiocephaly without synostosis. Rev Stomatol Chir Maxillofac. 2007; 108 (5): 424-30.
37. Kluba, S., Roßkopf, F., Kraut, W. Malocclusion in the primary dentition in children with and without deformational plagiocephaly. Clin Oral Invest. 2016; 2395 - 2401.

38. Katzberg, RW., Tallents, RH., Hayakawa, K., Miller, TL., Goske, MJ., Wood, BP. Internal derangements of the temporomandibular joint: findings in the pediatric age group. 1985; 154 (1): 125-127.
39. Poggi, I. Actitud postural, estructura craneo-maxilo-facial y plano oclusal. Revista Uruguaya de Ortopedia. 2022; 5 (1): 30-49.
40. Haller, W. Primera Infancia: Desarrollo neuro psico motriz (DNSM) Desarrollo del sistema masticatorio (SM) la interdependencia funcional. Revista Uruguaya de Ortopedia. 2020; 3 (2): 25-44.
41. Puebla, R., Soto CTA. El rol del plano oclusal en la salud articular en el diagnóstico de ortodoncia (Parte I). Rev Mex Ortodon. 2020; 8 (1): 60-68.
42. García, C., Cacho, A., Fonte, A., Pérez, JC. La oclusión como factor etiopatológico en los trastornos temporomandibulares. RCOE 2007; 12 (1-2): 37-47.
43. Poggi, I., Monzón, V. Historia clínica primera dentición. Revista Uruguaya de Ortopedia. 2020; 3 (2): 114-124.
44. Simões, W. Ortopedia funcional de los maxilares. Vol 1. Capítulo 7. 3a edición. Artes Médicas. 2004.
45. Raymond, JL. Masticación y Correcciones oclusales transversales. Revue d Orthopédie Dento-Faciale. 2001; 35 (3): 339-346.
46. Pereiras, T. Remodelador mecánico funcional. Revista Uruguaya de Ortopedia. 2015; 1 (1):6-26.
47. Frankel, R. Ortopedia Funcional de los maxilares y el vestíbulo bucal como base aparatológica. Capítulo 1. Editorial Beta SRL. Buenos Aires. 1969.
48. Baldassari, B. Tratamiento temprano de síndrome de clase III con aparatología de Fränkel. Revista Uruguaya de Ortopedia. 2020; 3 (1): 2-60.
49. Poggi, I. Aumento de la luz del cavum faríngeo a través de la terapéutica temprana con los reguladores de función de Frankel. Revista Uruguaya de Ortopedia. 2019; 2 (1): 106-21.
50. Graber, T. Neumann, B. Aparatología ortodóntica removible. Capítulo 13. Editorial Panamericana 1982.

51. Poggi, I. Parámetros cefalométricos para el diagnóstico esquelético en primera dentición. *Revista Uruguaya de Ortopedia*. 2022; 5 (2): 42-57.
52. Tralbel P. Tratamiento temprano del síndrome de clase III con el retroestimulador (RE1). *Revista Uruguaya de Ortopedia*. 2018; 1 (2): 4-62.
53. Raymond, JL. Tratamiento ortopédico de las maloclusiones de clase III. *Rehabilitación oclusal y funcional*. J.-L. Raymond. 2004.
54. Learreta, J., Durst, A. Qué sabemos hoy acerca del diagnóstico de las afecciones de la ATM. *Rev Asoc Odontol Argent*. 2013; 101 (2): 65-73.